CRISTINA SCHMITT CAVALHEIRO

Estudo da compatibilidade anatômica e histológica dos fascículos dos ramos dos nervos mediano e radial, em neurotizações distais

São Paulo
2024

CRISTINA SCHMITT CAVALHEIRO

Estudo da compatibilidade anatômica e histológica dos fascículos dos ramos dos nervos mediano e radial, em neurotizações distais

Dissertação apresentada à Faculdade de Medicina da Universidade de São Paulo para obtenção do título de Mestre em Ciências.

Programa de Ciências do Sistema Muscoesquelético.

Orientador: Prof. Dr. Teng Hsiang Wei

São Paulo
2024

Dados Internacionais de Catalogação na Publicação (CIP)

Preparada pela Biblioteca da
Faculdade de Medicina da Universidade de São Paulo

©reprodução autorizada pelo autor

Cavalheiro, Cristina Schmitt
Estudo da compatibilidade anatômica e histológica dos fascículos dos ramos dos nervos mediano e radial, em neurotizações distais / Cristina Schmitt Cavalheiro; Teng Hsiang Wei, orientador. -- São Paulo, 2024.

Dissertação (Mestrado) -- Programa de Ciências do Sistema Musculoesquelético. Faculdade de Medicina da Universidade de São Paulo, 2024.

1.Nervo mediano 2.Nervo radial 3.Transferência de nervo 4.Axônios I.Wei, Teng Hsiang, orient. II.Título

USP/FM/DBD-579/24

Responsável: Daniela Amaral Barbosa, CRB-8 7533

Este trabalho é dedicado a todas as pessoas que sofreram ou sofrerão algum tipo de lesão no nervo radial, e que possam, de alguma forma ter os danos causados por essas lesões minimizados com o conhecimento científico trazido à luz por essa pesquisa, para que tenham a melhor qualidade de vida possível.

AGRADECIMENTOS

Aos meus pais, Carla e Éder, e à minha irmã Raquel, pelo suporte e amor.

À Maria do Rosário e sua família, que zelam por mim.

Ao Professor Doutor Marco Martins Amatuzzi *(in memoriam)* e sua esposa Maria Luiza Amatuzzi, que mudaram o curso da minha vida, me deram perspectivas e devolveram sonhos transformando profundamente a minha trajetória e possibilitando este trabalho.

Ao meu orientador Professor Doutor Teng Hsiang Wei, que me aceitou como aluna e deu todo suporte e acolhimento acadêmicos necessários, confiando na minha capacidade profissional em executar esse projeto.

Ao Professor Doutor Edie Benedito Caetano, inspiração profissional e acadêmica a quem devo a escolha da minha especialidade em ortopedia e cirurgia da mão, por ter me dado oportunidades desde o início da trajetória acadêmica em me aprofundar na área e permitiu que eu participasse de seus estudos científicos.

A todo o grupo de Cirurgia da Mão do IOT – FMUSP, que me recebeu com acolhimento e amizade, e foram fundamentais no desenvolvimento deste trabalho, em especial aos Doutores Erick Yoshio, Luiz Sorrenti e João Nakamoto.

À toda equipe do Serviço de Verificação de Óbito, que permitem que trabalhos anatômicos sejam realizados no espaço, me deram apoio e ajudaram na criação de condições para execução da etapa mais desafiadora do projeto.

Às famílias por permitirem que os corpos de seus entes fossem objeto de estudo e desenvolvimento científico.

Aos corpos doados, que tornaram possível a realização deste estudo.

À Gislene Namiyama e Noemi Nosomi Taniwaki, do Laboratório de Microscopia eletrônica do Instituto Adolfo Lutz, pela colaboração no preparo do material histológico.

Aos meus amigos que me ajudam diariamente a acreditar em mim e seguir em frente na jornada acadêmica.

Agradeço enfim, àquele a quem tudo pertence; Deus.

NORMALIZAÇÕES ADOTADAS

Esta tese está de acordo com as seguintes normas, em vigor no momento desta publicação:

Referências: adaptado de International Committee of Medical Journals Editors (Vancouver).

Universidade de São Paulo. Diretrizes para apresentação de dissertações e teses da USP: parte IV (Vancouver) / Sistema Integrado de Bibliotecas da USP; Vânia Martins Bueno de Oliveira Funaro, coordenadora; Maria Claudia Pestana; Maria Cristina Cavarette Dziabas; Eliana Maria Garcia; Maria Fatima dos Santos, Maria Marta Nascimento; Suely Campos Cardoso. 3a ed. ed. amp. mod. São Paulo: SIBI/USP. 2016. (Caderno de estudos).

Abreviaturas dos títulos dos periódicos de acordo com List of Journals Indexed in Index Medicus.

Nomes das estruturas anatômicas baseados na Terminologia Anatômica, aprovada em 1998 e traduzida pela Comissão de Terminologia Anatômica da Sociedade Brasileira de Anatomia - CTA-SBA. 1a ed. (Brasileira) São Paulo, Editora Manole 2001. 248p.

Vocabulário ortográfico da Língua Portuguesa, 5a edição, 2009, elaborado pela Academia Brasileira de Letras, em consonância com o Acordo Ortográfico da Língua Portuguesa, promulgado pelo Decreto no 6583/2008.

Estrutura de apresentação dos dados baseada em: Des Jarlais DC, Lyles C, Crepaz N; TREND Group. Improving the reporting quality of nonrandomized evaluations of behavioral and public health interventions: the TREND statement. Am J Public Health. 2004 Mar;94(3):361-6.

RESUMO

Cavalheiro CS. Estudo da compatibilidade anatômica e histológica dos fascículos dos ramos dos nervos mediano e radial, em neurotizações distais [dissertação]. São Paulo "Faculdade de Medicina, Universidade de São Paulo"; 2024.

Introdução: O presente estudo refere-se a transferências dos ramos dos nervos mediano (palmar longo e flexor superficial dos dedos) para o radial (nervo interósseo posterior e extensor radial curto do carpo), destacando sua importância no manejo de lesões neurológicas do membro superior. Essas técnicas surgem como alternativa em casos de lesões em que as técnicas convencionais de coaptação primária ou interposição de enxerto não são possíveis ou indicadas ou mostram limitações. O estudo foca na análise anatômica e histológica dos ramos de nervos, avaliando a compatibilidade neural entre eles com base no número de axônios e na densidade neural.

Metodologia: Foi realizado um estudo transversal baseado em 20 dissecções bilaterais de cadáveres adultos. Foram coletados dados anatômicos e histológicos dos nervos supracitados. As amostras foram processadas para análise histológica e contagem de axônios utilizando microscopia óptica e o software ImageJ®. A compatibilidade neural foi avaliada por meio da proporção de axônios entre doadores e receptores, com análise estatística pelo teste t-Student.

Resultados: O estudo revelou que o número médio de axônios foi compatível para a transferência do flexor superficial dos dedos ao extensor radial curto do carpo (proporção de 1:1,08 no lado direito e 1:1,02 no lado esquerdo). Em contraste, a transferência do palmar longo isoladamente ao nervo interósseo posterior apresentou discrepância significativa (proporção de 1:5,1 no lado direito e 1:5,3 no lado esquerdo), indicando limitações dessa abordagem. A densidade neural e o diâmetro dos nervos foram avaliados e comparados com a literatura, confirmando a viabilidade de algumas transferências.

Conclusão: O ramo do nervo motor do flexor superficial dos dedos possui proporção equilibrada de axônios em relação ao extensor radial curto do carpo, o mesmo não foi constatado para a o ramo motor do palmar longo para o nervo interósseo posterior não.

Palavras-chave: Nervo mediano, Nervo radial, Transferência de nervo, Axônios.

ABSTRACT

Cavalheiro CS. Anatomical and histological study of the compatibility of fascicles of the median and radial nerve branches in distal neurotizations [dissertation]. São Paulo: “Faculdade de Medicina, Universidade de São Paulo”; 2024.

Introduction: This study addresses transfers from branches of the median nerve (palmaris longus and flexor digitorum superficialis) to the radial nerve (posterior interosseous nerve and extensor carpi radialis brevis), highlighting their importance in managing neurological injuries of the upper limb. These techniques emerge as alternatives in cases where conventional primary coaptation or graft interposition techniques are either not feasible or show limitations. The study focuses on the anatomical and histological analysis of nerve branches, assessing neural compatibility based on the number of axons and neural density.

Methodology: A cross-sectional study was conducted based on 20 bilateral dissections of adult cadavers. Anatomical and histological data were collected from the aforementioned nerves. The samples were processed for histological analysis and axon counting using optical microscopy and the ImageJ® software. Neural compatibility was evaluated through the axon ratio between donor and recipient nerves, with statistical analysis performed using the Student's t-test.

Results: The study revealed that the average number of axons was compatible for the transfer of the flexor digitorum superficialis to the extensor carpi radialis brevis (ratio of 1:1.08 on the right side and 1:1.02 on the left side). In contrast, the transfer of the palmaris longus alone to the posterior interosseous nerve showed a significant discrepancy (ratio of 1:5.1 on the right side and 1:5.3 on the left side), indicating limitations for this approach. Neural density and nerve diameter were evaluated and compared with the literature, confirming the feasibility of certain transfers.

Conclusion: The motor nerve branch of the flexor digitorum superficialis has a balanced proportion of axons compared to the extensor carpi radialis brevis; however, the same was not observed for the motor branch of the palmaris longus to the posterior interosseous nerve.

Key-words: Median nerve; Radial nerve; Nerve transfer; Axons.

LISTA DE FIGURAS

Figura 1. Representação da Linha Intercondilar (A) e Linha Média (B) utilizadas como referências para tomada das medidas e posições dos ramos de nervos dissecados em antebraço direito. A letra L indica a porção lateral. **32**

Figura 2. Representação da incisão do tipo lazy - S em face volar do antebraço, na fossa antecubital. A letra L indica a porção lateral. **33**

Figura 3. (a) Fotografia mostrando a dissecção do nervo mediano (A) e seus ramos para palmar longo (B) e 2 ramos para o flexor superficial dos dedos. A letra L indica a porção lateral. (b) Esquematização gráfica das estruturas dissecadas. **34**

Figura 4. (a) Fotografia mostrando a dissecção do nervo radial (D) e seus respectivos ramos nervo interósseo posterior (E), ramo para o extensor radial curto do carpo (F) e ramo sensitivo do nervo radial (G). A letra L indica a porção lateral. **(b)** Esquematização gráfica das estruturas dissecadas. **35**

Figura 5. Fotografia ilustrando a dissecção do nervo mediano (A) e seus ramos para palmar longo (B) e 2 ramos para o flexor superficial dos dedos (C) e suas relações anatômicas com o nervo radial (D) e seus respectivos ramos nervo interósseo posterior (E), ramo para o extensor radial curto do carpo (F) e ramo sensitivo do nervo radial (G). A letra L indica a porção lateral. **36**

Figura 6. Representação esquemática. Técnica demonstrando a (I) Transferência do Nervo Interósseo Posterior (E) para o Palmar Longo (B) e (II) Transferência do Extensor Radial Curto do Carpo (F) para um dos ramos do Flexor Superficial dos Dedos (C). Em laranja e verde, acima, pontos de corte e abaixo, pontos de sutura. **37**

Figura 7. Fotografia ilustrando coaptação dos nervos doador e receptor. Nervo Mediano (A) e o Nervo Radial (E) e o aspecto final da transferência do ramo do Palmar Longo (C) para Nervo Interósseo posterior (F) e Flexor Superficial dos Dedos (D) para Extensor Radial Curto do Carpo (G). A letra L indica a porção lateral. **38**

Figura 8. Apresentação descritiva das médias do diâmetro de cada nervo. **43**

Figura 9. Média da distância intercondilar de acordo com a lateralidade da amostra. **44**

Figura 10. Anatomia do nervo radial (A) e seus ramos: nervo interósseo posterior (B), extensor radial curto do carpo (C), ramo sensitivo do nervo radial (D). Ramo para o extensor radial curto do carpo emergindo da bifurcação s(I) e do nervo interósseo posterior (II), respectivamente. **45**

Figura 11. Representação esquemática do ponto de emergência dos nervos em relação à Linha Intercondilar (A) e Linha Média (B). PL (Palmar Longo), NIP (Nervo Interósseo Posterior), FSD (Flexor superficial dos Dedos) e ERCC (Extensor Radial Curto do Carpo). X: Distância do ponto de emergência do ramo do nervo em questão em relação à Linha Intercondilar (A); Y: Distância do ponto de emergência do ramo do nervo em questão em relação à Linha Média (B). **46**

Figura 12. Média da distância da emergência do ramo à Linha Média. **47**

Figura 13. Média da distância da emergência do ramo à Linha Intercondilar. **47**

Figura 14. Exemplos representativos das imagens de microscopia óptica das amostras obtidas. **(a)** Palmar Longo; **(b)** Nervo Interósseo Posterior; **(c)** Flexor Superficial dos Dedos; **(d)** Extensor Radial Curto do Carpo. **49**

Figura 15. Médias dos valores encontrados em número de axônios para cada ramo estudado. **50**

Figura 16. Imagens do Extensor Radial Curto do Carpo, como exemplo representativo (a) da definição do contorno da área usada para cálculo da área pelo programa computacional ImageJ® e (b) do processo de contagem dos axônios, nesta mesma lâmina. **51**

Figura 17. A. Técnica demonstrando uso de ramo motor do palmar longo e flexor superficial dos dedos para nervo interósseo posterior e extensor radial curto do carpo, respectivamente. B Evolução posterior da técnica de transferência com todos os fascículos do nervo para o flexor superficial dos dedos e ramo motor do flexor radial do carpo coaptados ao nervo interósseo posterior e extensor radial curto do carpo sem separação de ramos individuais doador e receptor. C Ilustração da técnica de transferência preferida pelos autores do ramo motor do flexor superficial dos dedos para extensor radial curto do carpo e nervo ramo motor do flexor radial do carpo e palmar longo para nervo interósseo posterior. **61**

LISTA DE TABELAS

Tabela 1. Discriminação do sexo e idade de cada amostra. **42**

Tabela 2. Comparação entre a idade em relação ao sexo. **42**

Tabela 3. Resumo das medidas encontradas durante as dissecções e outras informações sobre as amostras **48**

Tabela 4. Comparação da média do número de axônios entre NIP e PL **51**

Tabela 5. Comparação da média do número de axônios entre ERCC e FSD **51**

Tabela 6. Médias da área, valores máximos e mínimos e respectivos desvios-padrão determinados a partir das amostras analisadas **52**

Tabela 7. Médias da densidade, valores máximos e mínimos e respectivos desvios-padrão determinados a partir das amostras analisadas **53**

Tabela 8. Razão entre número de axônios entre doadores e receptores **53**

Tabela 9. Resumo do número de axônios para os nervos em estudo, relatados em publicações encontradas na literatura e aqueles determinados no presente trabalho **58**

LISTA DE ABREVIATURAS, SÍMBOLOS E SIGLAS

AQUA - *Anatomical Quality Assurance*

DN - densidade neural

dp - desvio padrão

ERCC - Extensor Radial Curto do Carpo

FMUSP - Faculdade de Medicina, da Universidade de São Paulo

FSD - Nervo Flexor Superficial dos Dedos

MRC - *Medical Research Council*

n - Número de amostras

NIP - Nervo Interósseo Posterior

p - Significância estatística

PL - Nervo Palmar Longo

SVOC - Serviço de Verificação de Óbito da Capital

SUMÁRIO

1. Introdução **14**

2. Revisão da Literatura **18**

2.1 Considerações anatômicas do Nervo Radial e seus Ramos

2.2 Considerações anatômicas do Nervo Mediano e seus Ramos

2.3. Compatibilidade de números de axônios e densidade neural

3. Objetivos **27**

3.1 Objetivo Geral

3.2 Objetivos Específicos

4. Metodologia **29**

4.1 Critérios de inclusão

4.2 Cálculo da amostra

4.3 Análise de dados

4.4 Dissecções

4.5 Análise histológica

4.6 Observação histomorfológica das amostras em microscópio óptico

4.7 Análise de dados

5. Resultados **41**

5.1 Estudo Anatômico

5.2 Histomorfimetria

6. Discussão **54**

6.1 Anatomia

6.1.1 Nervo Radial e seus ramos

6.1.2 Nervo Mediano e seus ramos

6.2 Histomorfimetria

7. Conclusão **62**

Referências **64**

Anexos **68**

1. Introdução

1. Introdução

As lesões que afetam o nervo radial são frequentemente encontradas na prática ortopédica. Esse nervo é o mais comumente comprometido em casos de trauma ortopédico, especialmente em associação com fraturas na diáfise do úmero. Apesar de poderem ocorrer em diferentes pontos ao longo do trajeto do nervo radial, as manifestações clínicas tendem a apresentar características similares, com prejuízos a função motora de extensão do punho (extensor radial longo e curto do carpo, extensor ulnar do carpo), dedos (extensor comum dos dedos, extensor próprio do indicador, extensor do dedo mínimo) e polegar (extensor longo e curto do polegar, abdutor longo do polegar). [1–7] (Holstein *et al* 1963; Mast *et al* 1975; Samardžić *et al* 1990; Lowe *et al* 2002; Elton *et al* 2008; Ljungquist *et al* 2015; Daly *et al* 2022).

Em razão dessas lesões pode haver perda da força de preensão causada pela dissipação de força de flexão em um punho instável, resultando em seu severo comprometimento biomecânico. Portanto, o tratamento adequado dessas lesões é fundamental para a preservação funcional do membro, promovendo qualidade de vida aos pacientes acometidos. [8–11] (Giuffre *et al* 2015; Chang *et al* 2017; Cheah *et al* 2019; Moutet *et al* 2022)

O manejo das lesões de nervos periféricos depende do grau do dano, local da lesão, intervalo de tempo entre a lesão e o procedimento cirúrgico, idade, sexo e ocupação do paciente; sendo os dois primeiros os fatores prognósticos mais importantes. O tratamento poderá ser cirúrgico, com alternativas como reparo direto, neurólise, enxertos de nervos, transferências tendíneas, transferências de nervos, transferências musculares livres e outros procedimentos reconstrutivos. [12–15] (Bincaz *et al* 2002; Belzberg *et al* 2004; Altintas *et al* 2009; Tung *et al* 2010)

A transferência de nervo é uma opção cirúrgica que consiste na divisão intencional de um nervo fisiologicamente ativo, com baixa morbidade para o doador, transferindo-o para um nervo distal que tem maior importância biomecânica e está lesado de forma irreparável. O sucesso das transferências depende de que elas sejam realizadas de maneira precoce, para que haja reativação efetiva dos músculos alvo. As transferências de nervo deixam de ser uma opção cirúrgica, portanto, para lesões com mais de 11 meses de evolução, lesões extensas do plexo braquial ou lesões de nervo

triplas. [11–18] (Aird *et al* 1953; Bincaz *et al* 2002; Belzberg *et al* 2004; Altintas *et al* 2009; Sulaiman *et al* 2009; Tung *et al* 2010; Giuffre *et al* 2015; Chuang *et al* 2018)

A seleção de nervos doadores com funções sinérgicas aos nervos receptores facilita a integração cortical subsequente. Por exemplo, a flexão do punho aumenta a tensão passiva dos extensores dos dedos e, desse modo, provoca a extensão dos dedos, aumentando a força de extensão, enquanto que a extensão do punho tem o efeito oposto e permite que os dedos se flexionem passivamente. As transferências dos ramos do flexor superficial dos dedos para os ramos do extensor radial curto do carpo são sugeridos pela sinergia na reeducação motora e consistência com o efeito tenodese [19–21]. (Tung *et al* 2001; Garciaz-Lopez *et al* 2014; Tian *et al* 2022)

A transferência de ramos do flexor superficial dos dedos para o extensor radial curto do carpo e palmar longo ao nervo interósseo posterior tem mostrado resultados consolidados na literatura, e por isso é objeto de estudo neste trabalho. (11,21) (Aird *et al* 1953; Tung *et al* 2001; Bincaz *et al* 2002; Belzberg *et al* 2004; Altintas *et al* 2009; Sulaiman *et al* 2009; Tung *et al* 2010; García-López *et al* 2014; Giuffre *et al* 2015 ; Chuang *et al* 2018; Tian *et al* 2022.)

Nas últimas décadas, avanços nas técnicas de reconstrutivas têm contribuído significativamente para a recuperação funcional de pacientes com lesões de nervos periféricos. Entre essas técnicas, as neurotizações distais vêm ganhando destaque por permitirem a reativação de funções motoras e sensoriais específicas, ao redirecionar a inervação de ramos intactos para aqueles danificados. Contudo, a eficácia dessas intervenções depende não apenas da proximidade anatômica entre os nervos envolvidos, mas também da compatibilidade histológica e funcional entre os fascículos transferidos e os músculos alvo. [11–21] (Aird *et al* 1953, Tung *et al* 2001; Bincaz *et al* 2002; Belzberg *et al* 2004; Altintas *et al* 2009; Sulaiman *et al* 2009; Tung *et al* 2010; García-López *et al* 2014; Giuffre *et al* 2015 ; Chuang *et al* 2018; Tian *et al* 2022.)

Dentro desse contexto, a relação entre os ramos do nervo palmar longo e do nervo interósseo posterior, bem como entre o flexor superficial dos dedos e o extensor radial curto do carpo, representa uma área de grande interesse. Embora a literatura já tenha explorado aspectos anatômicos gerais desses nervos, poucos estudos investigam, de forma detalhada, sua compatibilidade anatômica e histológica, elementos essenciais para determinar o sucesso das neurotizações. Essa lacuna torna-se especialmente

relevante quando se busca otimizar os resultados clínicos em termos de força, precisão e funcionalidade dos membros superiores. [22].

Diante disso, este estudo tem como objetivo avaliar a compatibilidade anatômica e histológica entre os ramos do nervo palmar longo e do nervo interósseo posterior, bem como entre o flexor superficial dos dedos e o extensor radial curto do carpo. O problema central que guia esta investigação é determinar se essas relações apresentam características histológicas e anatômicas que sustentem sua utilização em procedimentos de neurotização distal. Para tanto, a pesquisa adota uma abordagem integrativa, combinando análises anatômicas detalhadas e histomorfometria em amostras humanas.

2. Revisão da Literatura

2. Revisão da Literatura

As transferências tendíenas têm sido tradicionalmente realizadas como primeira escolha para lesões do nervo radial. Entretanto, essa técnica apresenta desvantagens, pois implicam sacrifício de tendões/músculos doadores, muitas vezes com função agonista e potência e excursão pouco compatíveis. Além disso, sacrifica a função original dos músculos doadores. Por isso, os estudos acerca das transferências de nervos vêm se expandindo nos últimos anos, dando luz à uma nova interpretação no tratamento de lesões neurais distais. [23–28] (Gunther *et al.* 1992; Ropars *et al.* 2006; Mackinnon *et al.* 2008; Ray *et al.* 2010*;* Moussavi *et al.* 2011; Moucharafieh *et al.* 2020).

Também são descritas técnicas de reparo primário e enxertos, mas existem lesões que não são passíveis de reparação primária e para as quais os enxertos não proporcionam resultados satisfatórios. Exemplos desses casos são lesões extensas, com grande intervalo de distância entre os cotos (maiores que 10 cm) e paralisia idiopática do nervo ou neurite, em que não existe segmento proximal saudável. Quando existem intervalos muito grandes entre as extremidades dos cotos de nervos, pode não haver tempo suficiente para regeneração dos axônios e, assim, atingir as placas motoras terminais dos músculos-alvo, antes de se tornarem permanentemente resistentes à reinervação.[23,29–32] (Ochiai *et al.* 1996; Mackinnon *et al.* 2008; Batista *et al.* 2010; Rodrigues *et al.* 2014; Chaudhry *et al.* 2019).

Os neurônios lesados regeneram seus axônios por longas distâncias a uma taxa de 1 mm / dia. Devido a esta lenta taxa de regeneração, o restabelecimento de uma unidade motora funcional ou a reinervação dos órgãos dos sentidos pode levar meses ou até anos. Este período prolongado de denervação deixa os músculos-alvo suscetíveis à degeneração irreversível e à fibrose das placas motoras terminais. Em se tratando de lesões de nível médio e alto, há preferência por transferências de nervo distais, em vez do uso de enxertos de nervos longos, por vários motivos, entre eles o fato de que essa técnica permite a dissecção em planos de tecido com menor agressão tecidual, diminuindo a formação de aderências e tecidos cicatriciais, os quais restringem a excursão tendínea, enquanto a biomecânica muscular original permanece inalterada, além de minimizar o tempo e a distância da regeneração [16,23,29–32] (Ochiai *et al.* 1996; Mackinnon *et al.* 2008; Batista *et al.* 2010; Rodrigues *et al.* 2014; Chuang *et al.* 2018; Chaudhry *et al.* 2019)

Caetano *et al.* (2019)[22] destacam que as transferências do nervo mediano para o radial apresentam resultados de maior qualidade devido à sua proximidade anatômica, permitindo, entre outros benefícios, a realização de uma única incisão volar no antebraço. Essa técnica oferece vantagens distintas: primeiramente, a curta distância entre os ramos doadores e receptores favorece uma recuperação mais rápida em comparação ao uso de enxertos. Além disso, os ramos utilizados, como o do flexor superficial dos dedos e o do extensor radial curto do carpo, são exclusivamente motores, garantindo maior eficiência funcional. Por fim, a utilização de ramos redundantes permite que a inervação e a funcionalidade do músculo flexor superficial dos dedos sejam preservadas, assegurando resultados mais satisfatórios.

Por outro lado, Kaufmann *et al*. em 2007 [33] relataram que o uso do nervo para o flexor superficial dos dedos pode levar à perda de força de flexão nos dedos.

Sallam *et al*. em 2016 [34] observaram boa recuperação da extensão de ambos os ramos motores do flexor radial do carpo e palmar longo para o nervo interósseo posterior. Todos os pacientes que estiveram sob transferências bem-sucedidas conseguiram realizar extensão dos dedos com o punho em extensão ou em posição neutra.

O extensor radial curto do carpo é universalmente preferido em relação ao extensor radial longo do carpo para reconstrução da extensão do punho, devido à sua inserção mais central, na base do terceiro metacarpo e, portanto, garantindo um equilíbrio no desvio rádio-ulnar durante a extensão do punho. Além disso, o ramo do nervo para o extensor radial curto do carpo é anatomicamente mais próximo ao ramo do palmar longo, permitindo uma sutura sem tensão [19,24,35] (Sammer *et al.* 2009; Moussavi *et al*. 2011; García-López *et al.* 2014)

Ray e Mackinnon em 2011 [36] avaliaram 19 pacientes tratados com transferência de ramos redundantes do nervo mediano (flexor radial do carpo e flexor superficial dos dedos), para o nervo interósseo posterior e para o extensor radial curto do carpo, em média 5 - 7 meses após lesões. O ganho de força muscular foi avaliado segundo o escore do Medical Research Council (MRC), que classifica de M0 a M5 os graus de força, sendo **M0**- paralisia completa; **M1**- mínima contração muscular; **M2**- ausência de movimento ativos contra a gravidade; **M3**- Contração fraca contra a gravidade; **M4**- movimento ativo contra gravidade e resistência; **M5**- força normal. Em 12 meses de

acompanhamento, constatou-se M4 ou superior para extensão de punho em 18 pacientes e extensão dedo / polegar em 12 pacientes, segundo o conselho de pesquisa médica.

Resultados considerados bons, foram reproduzidos em um estudo semelhante García-López *et al.* em 2014 [19], com transferências do ramo para o nervo do pronador redondo para extensor radial longo do carpo, ramo flexor radial do carpo para nervo interósseo posterior e ramo flexor superficial dos dedos para extensor radial curto do carpo em seis pacientes com paralisia completa do nervo radial. Todos alcançaram a função de dedo independente com 93% de força de preensão. Foram feitas as liberações dos ramos do nervo interósseo posterior e do extensor radial curto do carpo o mais proximalmente possível, para se obter o comprimento máximo.

Outros fatores justificam a transferência, mesmo quando o ramo do nervo mediano destinado ao músculo palmar longo possui um diâmetro equivalente a 46% do diâmetro do nervo interósseo posterior. Caetano *et al.* em 2019 [22] por exemplo, argumentaram que a força muscular necessária para a extensão dos dedos e do polegar mesmo incompleta já teria funcionalidade, já que abrir a mão exige pouca força em comparação à força necessária para movimentos de preensão.

O ramo do nervo mediano para o músculo palmar longo é considerado redundante, suas fibras são exclusivamente motoras, apresentam comprimento suficiente para alcançar os músculos-alvo situados distalmente aos ramos do músculo supinador e um diâmetro compatível (46%) com o do nervo interósseo posterior, conforme estudos anteriores [37–40].

Caetano *et al* em um estudo em 2019. [22] apresenta como limitação o palmar longo estar ausente em 17% dos casos analisados.

A maneira como as cirurgias para o tratamento de lesões de nervos está sendo compreendida, vem mudando devido à expansão do papel das neurotizações, sobretudo com o surgimento de novas técnicas de transferências distais. Embora a recuperação completa da função após as reconstruções ainda permaneça um grande desafio, os progressos obtidos com as pesquisas de novas transferências nos últimos anos demonstram resultados cirúrgicos consideravelmente melhores, quando comparados ao que se conhecia. (Hotchkiss *et al.* 2022*)*. [41]

Apesar desses resultados clínicos promissores, poucos trabalhos científicos sobre a compatibilidade neural necessária para as cirurgias de nervo, considerando a

contagem do número de axônios, podem ser encontrados na literatura, o que sugere a necessidade de novos estudos acerca do tema. A viabilidade desses procedimentos depende da proporção ideal de número de axônios entre nervo doador e receptor, que ainda não foi precisamente elucidado, embora seja um critério crucial, particularmente em casos desafiadores, em que as opções de nervos doadores muitas vezes são limitadas[39,42,43] (Üstün *et al.* 2001;Jiang *et al.* 2007; Sukegawa *et al.* 2016). Dessa forma, partindo da escolha de uma transferência reconhecidamente bem sucedida, pode-se realizar a contagem de números de axônios bem como definir a densidade neural dos ramos escolhidos, buscando definir uma proporção que viabilize essa transferência.

Segundo Schenk *et al*. [44], o cálculo da densidade neural (***DN***), é feito pela relação entre o número de axônios e a área total do fascículo, conforme a Equação 1.

$$DN = \frac{número\ de\ axônios}{Soma\ da\ área\ total\ do\ fascículo} \quad (1)$$

A contagem do número de axônios, quando combinada com o conhecimento da localização e do número dos ramos primários, pode ajudar os cirurgiões a criarem transferências de nervos distais singulares, para atender às necessidades individuais de cada paciente. [9]

No processo de regeneração de tecido neural, Lutz et al. (2000) [40] destacam que existe perda ou degeneração de brotos de crescimento que não atingem o órgão-alvo ou não preenchem a matriz extracelular do nervo receptor. Isso implica que, quanto maior o número de fibras nervosas e brotos de crescimento, maior é a chance de ocuparem as terminações distais e alcançarem o órgão-alvo, promovendo uma maior eficácia no procedimento reconstrutivo.

Entre as questões mais relevantes para o sucesso das transferências de nervo, Esser *et al.* em 2009 [45] ressaltam ser importante determinar as características dos cotos para estimar os resultados das transferências, que esta pesquisa prevê levar em consideração nas transferências distais do nervo mediano para radial.

2.1. Considerações anatômicas do Nervo Radial e seus Ramos

O nervo radial é encontrado entre os músculos braquioradial e braquial e emite um ramo motor profundo, o nervo interósseo posterior, e um ramo sensitivo superficial,

distalmente ao epicôndilo lateral. Neste nível, há inervação do extensor radial curto do carpo. Há uma ampla divergência nas conclusões sobre a origem do ramo destinado ao extensor radial curto do carpo, com estudos descrevendo essa origem ora no próprio nervo radial, ora no ramo superficial do nervo radial ou ainda no nervo interósseo posterior. Davidge *et al* (2013) aponta diferenças consideráveis na incidência dessas variações.[46]

Segundo o estudo de Cricenti *et al*.(1994) [47], que envolveu 30 dissecções, o extensor radial curto do carpo teve origem no nervo interósseo posterior em 93% dos casos (28 membros) e no ramo superficial do nervo radial em 7% (2 membros).

Abrams *et al*.(1997) [48] observaram a origem do extensor radial curto do carpo no nervo interósseo posterior em 45% dos casos, no ramo superficial do nervo radial em 25% e no nervo radial em 30%.

Branovacki *et al*. (1998) [49]documentaram uma distribuição semelhante: 45% no nervo interósseo posterior, 25% no ramo superficial do nervo radial, e 30% na bifurcação entre o ramo superficial do nervo radial e o nervo interósseo posterior.

Nayak *et al.*(2010) [50], ao analisar 72 membros de cadáveres, identificaram que o ramo destinado ao extensor radial curto do carpo se originava no nervo radial em 15,2% dos casos (11 membros), no nervo interósseo posterior em 50% (36 membros) e no ramo superficial do nervo radial em 34,7% (25 membros).

Nair *et al.*(2020) [51], o ramo para o extensor radial curto do carpo é variável, podendo ter sua origem no nervo principal antes da bifurcação para o nervo interósseo posterior e o ramo sensitivo superficial ou após a bifurcação.

Caetano *et al. (2020)* [52] concluíram que origem do extensor radial curto do carpo no nervo interósseo posterior em 46,5% dos casos (14 membros), no ramo superficial do nervo radial em 40% (12 membros), e no nervo radial em apenas 13,5% (4 membros). Destes últimos, em 3 casos a origem se deu no ponto de divisão do nervo radial em nervo interósseo posterior e ramo superficial do nervo radial, enquanto em 1 caso a origem foi proximal à divisão do nervo radial.

Abrams *et al.* [48] propuseram que as divergências entre os estudos podem ser atribuídas a variações nas técnicas de dissecação e medição, já que o ramo para o extensor radial curto do carpo frequentemente é composto por fascículos individuais

que permanecem aderidos ao ramo superficial do nervo radial ou ao nervo interósseo posterior, e as variações na identificação podem ocorrer dependendo do quão proximal o ramo nervoso é dissecado antes da medição.

2.2 Considerações anatômicas do Nervo Mediano e seus Ramos

Caetano *et* al (2020) [53] relata que o nervo mediano se divide em três grupos distintos de ramos ao adentrar o antebraço. O primeiro grupo emerge da face anterior do nervo, logo acima da prega do cotovelo, e é responsável pela inervação do pronador redondo. O segundo grupo, que se ramifica na direção ulnar, inerva o palmar longo e o flexor radial do carpo (FCR). O terceiro grupo, também ramificado para o lado ulnar, fornece inervação ao flexor superficial dos dedos. À medida que se afasta do tronco principal, o nervo interósseo anterior desvia-se progressivamente para o lado radial.

Segundo Brown *at al.* (2010) [54]dentre esses ramos, a preservação do nervo interósseo anterior e do ramo que inerva o pronador redondo é prioritária. Já os outros ramos podem ser utilizados como possíveis doadores para transferências nervosas, com a escolha dependendo do quadro clínico e do planejamento para eventuais transferências tendíenas.

Sunderland *et al*. (1946) [55]analisaram 20 membros superiores de cadáveres, apresentando uma das descrições biométricas mais detalhadas até o momento. Em sua pesquisa, observaram que 18 dos 20 membros estudados (90%) possuíam mais de um ramo destinado ao músculo flexor superficial dos dedos.

Liu *et al* (1997) [56]encontraram como resultados de estudos anatômicos que a inervação do ramo motor do flexor superficial dos dedos foi exclusivamente do nervo mediano em 9 espécimes (90%); em 1 espécime (10%), houve uma inervação adicional do nervo interósseo anterior. sendo que encontraram 4.2 (+/- 1.23) ramos primários para o flexor superficial dos dedos.

Caetano *et al* (2020)[52] concluíram que o músculo flexor superficial dos dedos foi inervado pelo nervo mediano em todos os membros analisados, sendo o último ramo a emergir. Em um caso (0,5%), o ramo originou-se em uma posição mais alta, logo abaixo da origem do ramo destinado ao músculo pronador redondo. Em dois casos (10%), apesar de receber inervação do nervo mediano, o flexor superficial dos dedos também foi inervado por um ramo do nervo interósseo anterior. Observou-se que, em

13 membros (65%), o flexor superficial dos dedos recebeu apenas um ramo do nervo mediano, enquanto em 7 membros (35%) recebeu dois ramos.

Dessa forma, apesar de apresentar diferentes padrões, a literatura aponta para que haja mais de um ramo motor para o flexor superficial dos dedos, e, portanto, desses ramos poderia ser redundante e usado em transferências sem prejuízos para sua função.

2.3. Compatibilidade de números de axônios e densidade neural

A compatibilidade neural que viabiliza uma transferência de nervos ainda é um tema controverso na literatura. Estudos demonstram que transferências de nervos envolvendo ramos com diferenças consideráveis de diâmetro e quantidade de fibras nervosas podem gerar bons resultados, de acordo com De Medinaceli *et al (1994).* [38] a reinervação de 20 a 30% das fibras musculares é suficiente para restabelecer a função normal do músculo.

Jiang *et al.* em 2007 [39] relataram que os axônios no coto proximal podem se multiplicar, aumentando seu número em até 3 a 4 vezes.

Tijtijsy *et al* em 1992 [37] observaram que, em ratos, pelo menos 30% dos neurônios motores originais são necessários para restaurar a força muscular normal.

Por sua vez, Lutz *et al*. em 2000 [40] demonstraram que há multiplicação axonal entre o nervo doador e o receptor ocorre em uma proporção de 1:3, em experimentos com coelhos. O fato da determinação da proporção entre o doador e receptor ter sido baseada em estudos realizados em modelos animais não estabelece claramente se esses resultados podem ser aplicados diretamente em humanos.

Schenck *et al.* em 2016 [57] afirmaram que o limite comumente aceito na proporção entre número de axônios em nervos doadores e receptores, para o sucesso em transferências de nervos é de 1:3.

Caetano *et al* em 2019 [58]concluíram que o nervo doador tenha pelo menos 30% do número de axônios do nervo receptor, com base em resultados descritos na literatura.

Para Jiang *et al* em 2007 [39] o crescimento de ramos colaterais a partir de axônios motores e aferentes é um processo natural, que ocorre tanto durante o

desenvolvimento, quanto na regeneração do sistema nervoso periférico. Quando um nervo é lesionado, o coto proximal dos axônios danificados emite múltiplos brotos em direção aos tubos endoneurais presentes no coto distal do nervo. Durante esse processo, alguns brotos permanecem viáveis e alcançam o alvo, enquanto outros desviam-se e acabam sendo eliminados. Isso implica que, quanto maior o número de fibras nervosas e ramos de crescimento gerados, maior é a chance de ocuparem os tubos nervosos distais e atingirem o órgão-alvo, favorecendo uma maior eficácia do procedimento reconstrutivo.

Cavalheiro *et al. em 2023* [59] em uma revisão sistemática sobre o tema, concluíram que evidências robustas indicam que o número de axônios desempenha um papel fundamental no sucesso dos procedimentos de transferência nervosa. No entanto, a relação entre a quantidade de axônios no nervo doador e no nervo receptor parece ser ainda mais determinante para a eficácia dessas transferências, um aspecto que nem sempre recebe a devida atenção na literatura atual. A análise dos estudos revisados revelou a ausência de consenso sobre a proporção ideal de axônios.

Lowe *et al*. em 2002 [6] sugeriram a utilização de ramos redundantes do nervo mediano, destinados ao músculo flexor superficial dos dedos para reinervar o nervo interósseo posterior. Contudo, os resultados dessa abordagem foram insatisfatórios.

Posteriormente, Ukrit *et al*.em 2009 [60] optaram por transferir o ramo do flexor superficial dos dedos para o ramo do nervo extensor radial curto do carpo em dois pacientes com paralisia das raízes C5, C6 e C7 do plexo braquial, alcançando resultados excelentes.

Ray *et al.* em 2011 [36], aplicaram a mesma transferência considerando as relações sinérgicas, e relataram sucesso clínico em 18 dos 19 casos analisados.

Davidge *et al.*2013 [46] também destacaram recuperações impressionantes, com a maioria dos pacientes demonstrando extensão independente dos dedos e polegar, um nível de funcionalidade raramente obtido com transferências de tendões ou enxertos nervosos.

Não foram encontrados dados na literatura acerca da densidade neural de nenhum dos ramos estudados, ressaltando a importância deste estudo no desenvolvimento científico do tema e a necessidade de um maior número de pesquisas na área.

3. Objetivos

3. Objetivos

3.1 Objetivo Geral

Avaliar a viabilidade do procedimento de transferência de nervos distais entre os nervos Palmar Longo para Interósseo Posterior bem como Flexor Superficial dos Dedos para Extensor Radial Curto do Carpo através da determinação da compatibilidade anatômica e histológica entre eles.

3.2 Objetivos Específicos

- Determinar número de axônios presentes nos ramos de cada nervo (Nervo Interósseo Posterior, Palmar Longo, Extensor Radial Curto do Carpo e Flexor Superficial dos Dedos) e realizar a comparação numérica entre eles, com base em estudo estatístico;
- Determinar e comparar a densidade neural de cada ramo estudado, com base em estudo estatístico.

4. Metodologia

4. Metodologia

Trata-se de um estudo observacional, transversal, realizado por meio de dissecções em cadáveres frescos, com posterior análise de amostras histológicas dos nervos estudados.

O projeto foi aprovado pelo Comitê de Ética e Pesquisa, com parecer número: 5.654.496 (CAAE 54187521.8.0000.5373), seguindo os preceitos éticos institucionais (Anexo 1).

Foram realizadas 20 dissecções, entre setembro de 2022 e fevereiro de 2023, no Serviço de Verificação de Óbito da Capital (SVOC) / Faculdade de Medicina da Universidade de São Paulo (FMUSP), após consentimento obtido do SVOC e autorização dos familiares.

A confecção das lâminas para o estudo histológico foi realizada no Laboratório de Microscopia Eletrônica do Instituto Adolfo Lutz. Para a melhora da qualidade do estudo anatômico, foi utilizado o protocolo "Anatomical Quality Assurance (AQUA – 2017) Checklist" (Anexo 2). [61]

4.1 Critérios de Inclusão

Cadáveres provenientes do SVOC-USP com morte recente, média de 8 horas, de ambos os sexos e maiores de 18 anos. Nenhum dos cadáveres apresentou evidências de deformidades, procedimentos cirúrgicos anteriores ou lesões traumáticas na área estudada (braços, cotovelos e antebraços).

4.2 Cálculo da Amostra

A amostra foi calculada com base no “n” dos estudos anatômicos da literatura revisada. (59) Definiu-se o número de 20 membros superiores como suficientes para a adequada avaliação dos parâmetros propostos e realização de comparações entre as amostras.

4.3 Análise de dados

Os dados foram primeiramente apresentados em média e desvio padrão e, posteriormente comparados pelo teste t-Student. As razões entre a contagem dos neurônios foram realizadas pela divisão do número de axônios em cada amostra. Todas as análises foram realizadas com o programa computacional SPSS 24.0, com um nível de significância estabelecido em 95%.

4.4 Dissecções

O material utilizado nos procedimentos de dissecção e as respectivas neurotizações consistiu em caixa básica de material cirúrgico delicado, material de microcirugia (tesouras retas e curvas, pinças retas e anguladas, pinças com e sem dentes, porta agulhas curvo e reto, fios de sutura monofilamentares em náilon e polipropileno de 8.0 - 11.0). As dissecções foram realizadas com uso de lupa para magnificação (Zeiss 3.5) e as medidas realizadas com uso de paquímetro digital (resolução de 0,01 mm; erro de medição 0,02 mm).

Considerando que este trabalho se tratou de exploração cirúrgica de peças anatômicas, não foram avaliados riscos neste estudo, nem para os pesquisadores, nem para as amostras.

Cada antebraço foi dissecado com o cadáver em posição de decúbito dorsal horizontal, cotovelo em extensão, punho em posição neutra e o antebraço em supinação.

Utilizando o paquímetro digital, realizou-se a medida da distância intercondilar de cada uma das amostras e, então, calculou-se o ponto médio dessa linha, definindo perpendicularmente a esse ponto uma linha média, conforme representado na Figura 1.

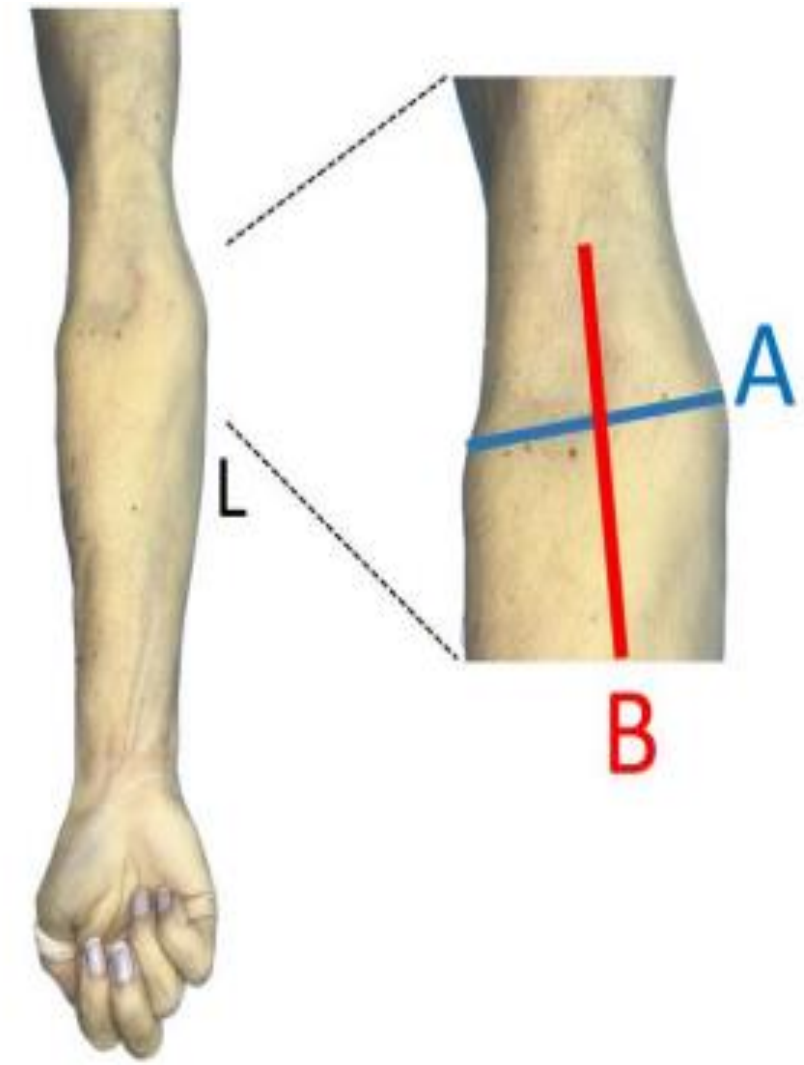

Figura 1. Representação: Linha Intercondilar (A) e Linha Média (B) utilizadas como referências para tomada das medidas e posições dos ramos de nervos dissecados em antebraço direito. A letra L indica a porção lateral.

Então, prosseguiu-se com uma incisão do tipo *lazy - S* de cerca de 20 cm na face volar do antebraço - fossa antecubital - conforme ilustrado pela Figura 2. Realizou-se um pequeno alongamento da cabeça superficial do tendão do músculo pronador redondo para facilitar a exposição do nervo mediano.

Figura 2. Representação da incisão do tipo lazy - S em face volar do antebraço, na fossa antecubital. A letra L indica a porção lateral.

Na extremidade proximal da incisão e ulnar aos vasos radiais, os ramos do nervo mediano foram identificados em um padrão de ramificação consistente. A liberação do arco tendinoso da cabeça profunda do pronador redondo e flexor superficial dos dedos permitiu uma maior exposição dos ramos do nervo mediano.

O ramo do nervo para o pronador redondo foi encontrado proximal na fossa antecubital. O ramo para o flexor radial do carpo e palmar longo foi identificado saindo medialmente distal à prega antecubital. Foram encontrados 2 ramos para o flexor superficial dos dedos distal aos ramos do flexor radial do carpo e palmar longo, seguidos logo pelo ramo sensitivo principal e o nervo interósseo anterior, conforme demonstrado na Figura 3. Com a finalidade de padronização, foram utilizados o primeiro ramo flexor superficial dos dedos (ramo mais proximal).

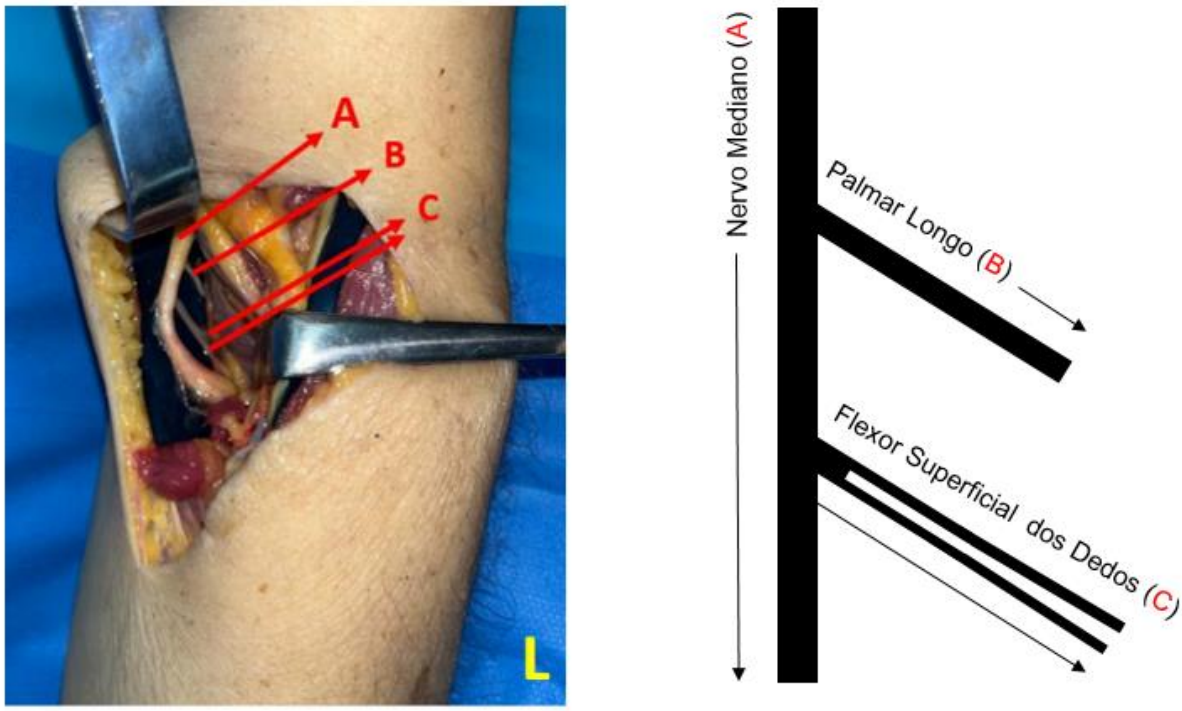

(a) **(b)**

Figura 3. (a) Fotografia mostrando a dissecção do nervo mediano (A) e seus ramos para palmar longo (B) e 2 ramos para o flexor superficial dos dedos. A letra L indica a porção lateral. (b) Esquematização gráfica das estruturas dissecadas.

Em direção à porção lateral dos vasos radiais, identificaram-se os ramos de nervos para o extensor radial curto do carpo, interósseo posterior ramo sensitivo do nervo radial, seguindo em um plano profundo ao músculo braquiorradial. Depois de identificar o nervo interósseo posterior e o extensor radial curto do carpo, o primeiro foi seguido distalmente e, então, liberado da borda tendínea do supinador, conforme ilustrado na Figura 4.

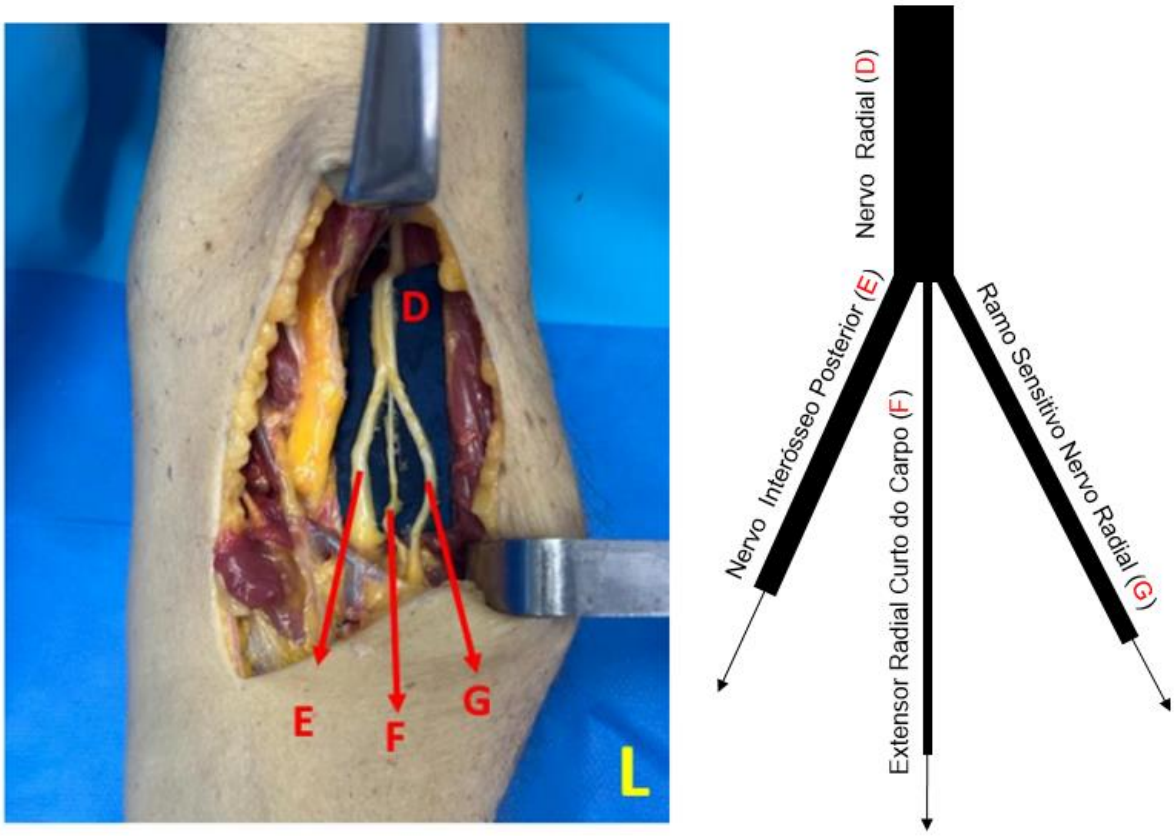

(a) **(b)**

Figura 4. (a) Fotografia mostrando a dissecção do nervo radial (D) e seus respectivos ramos nervo interósseo posterior (E), ramo para o extensor radial curto do carpo (F) e ramo sensitivo do nervo radial (G). A letra L indica a porção lateral. **(b)** Esquematização gráfica das estruturas dissecadas.

As transferências foram realizadas, entre o flexor superficial dos dedos e extensor radial curto do carpo e palmar longo para nervo interósseo posterior usando a sugestão de Ray & Mackinnon (2010) [26] "*doador distal e receptor proximal*", para garantir uma coaptação sem tensão na sutura. Uma visão completa da dissecção e as relações anatômicas entre os nervos e ramos envolvidos podem ser vistas na Figura 5.

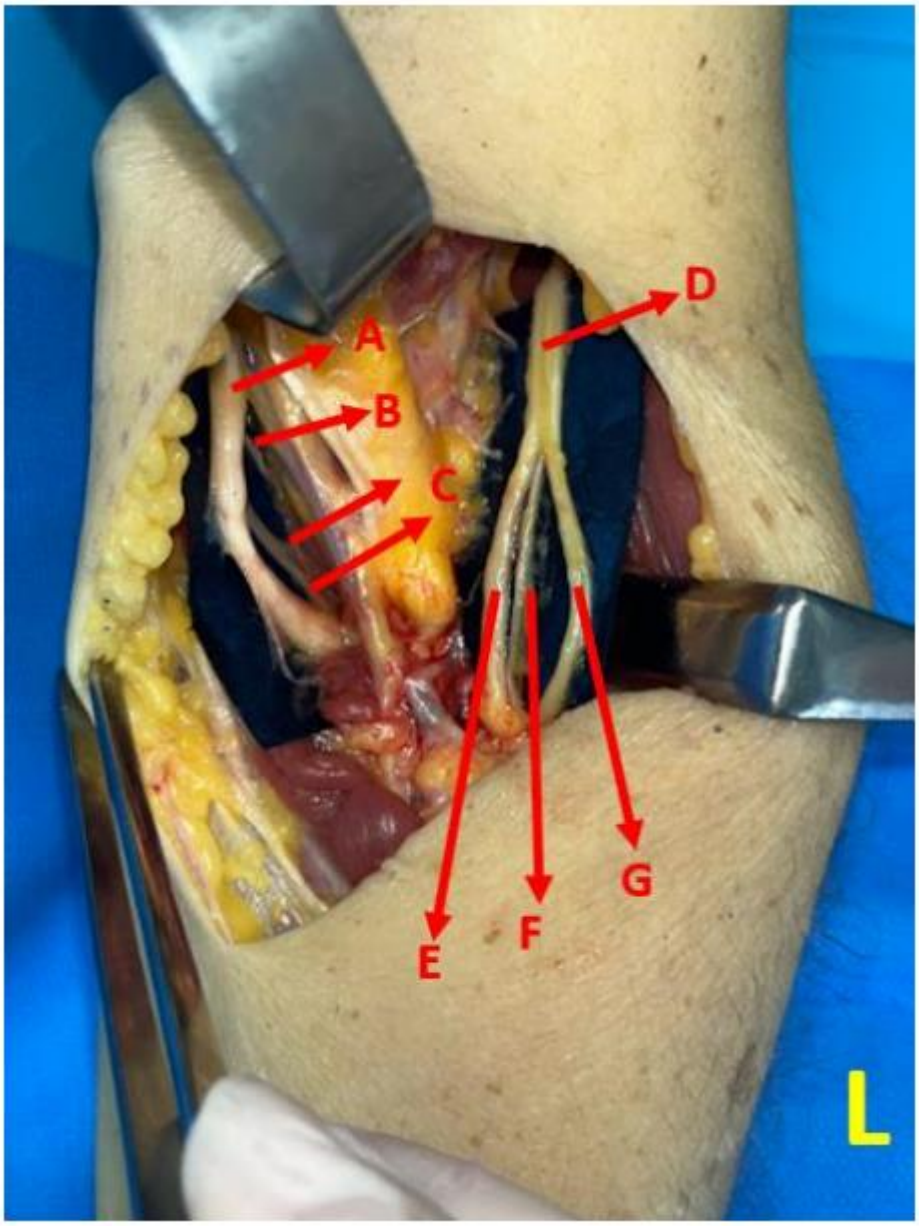

Figura 5. Fotografia ilustrando a dissecção do nervo mediano (A) e seus ramos para palmar longo (B) e 2 ramos para o flexor superficial dos dedos (C) e suas relações anatômicas com o nervo radial (D) e seus respectivos ramos nervo interósseo posterior (E), ramo para o extensor radial curto do carpo (F) e ramo sensitivo do nervo radial (G). A letra L indica a porção lateral.

Uma representação esquemática do procedimento dessas transferências é apresentada na Figura 6.

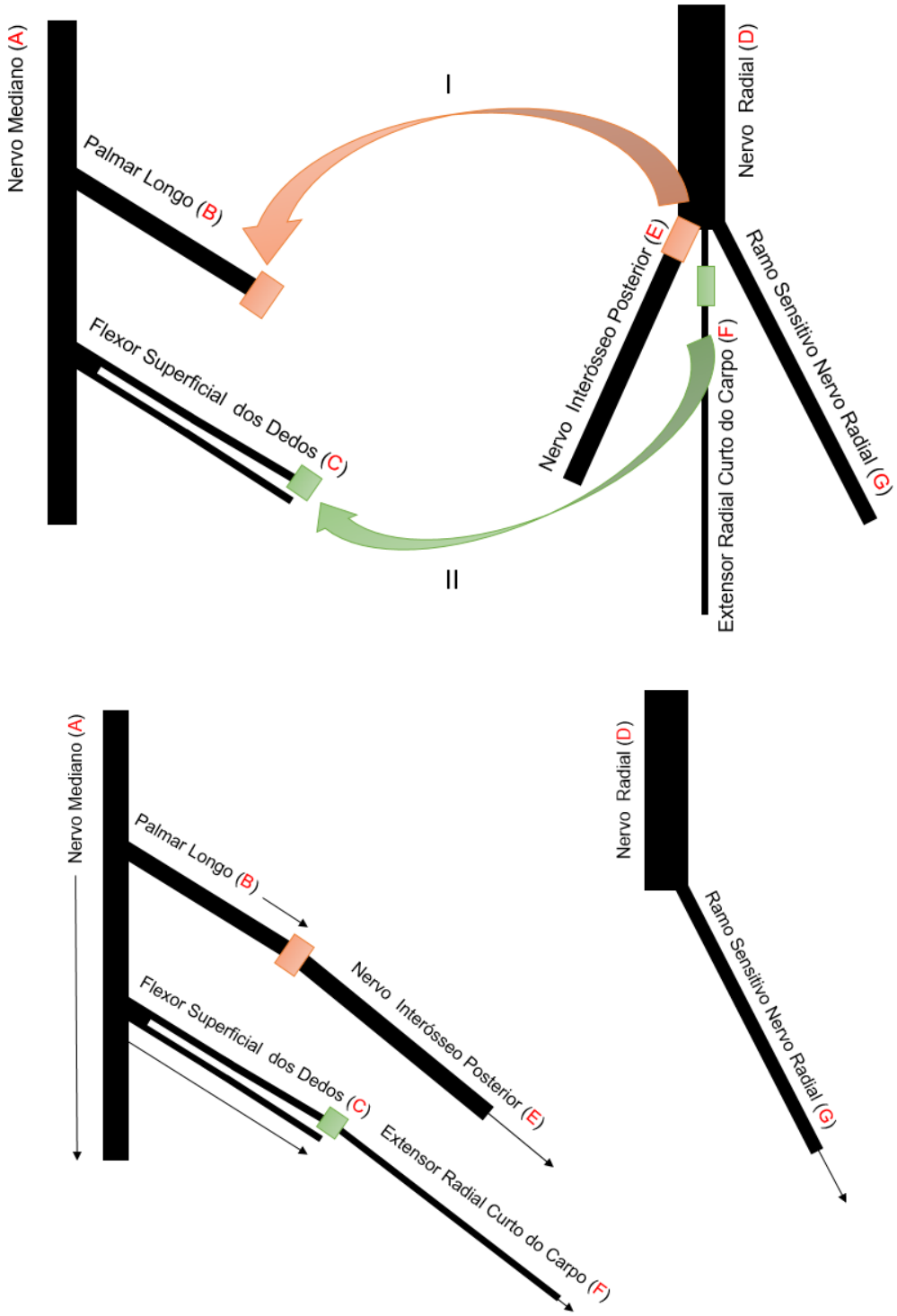

Figura 6. Representação esquemática. Técnica demonstrando a (I) Transferência do Nervo Interósseo Posterior (E) para o Palmar Longo (B) e (II) Transferência do Extensor Radial Curto do Carpo (F) para um dos ramos do Flexor Superficial dos Dedos (C). Em laranja e verde, acima, pontos de corte e abaixo, pontos de sutura.

O aspecto final do procedimento de transferência de ramos do nervo mediano (palmar longo e flexor superficial dos dedos), para o radial (nervo interósseo posterior e extensor radial curto do carpo) é apresentado na Figura 7.

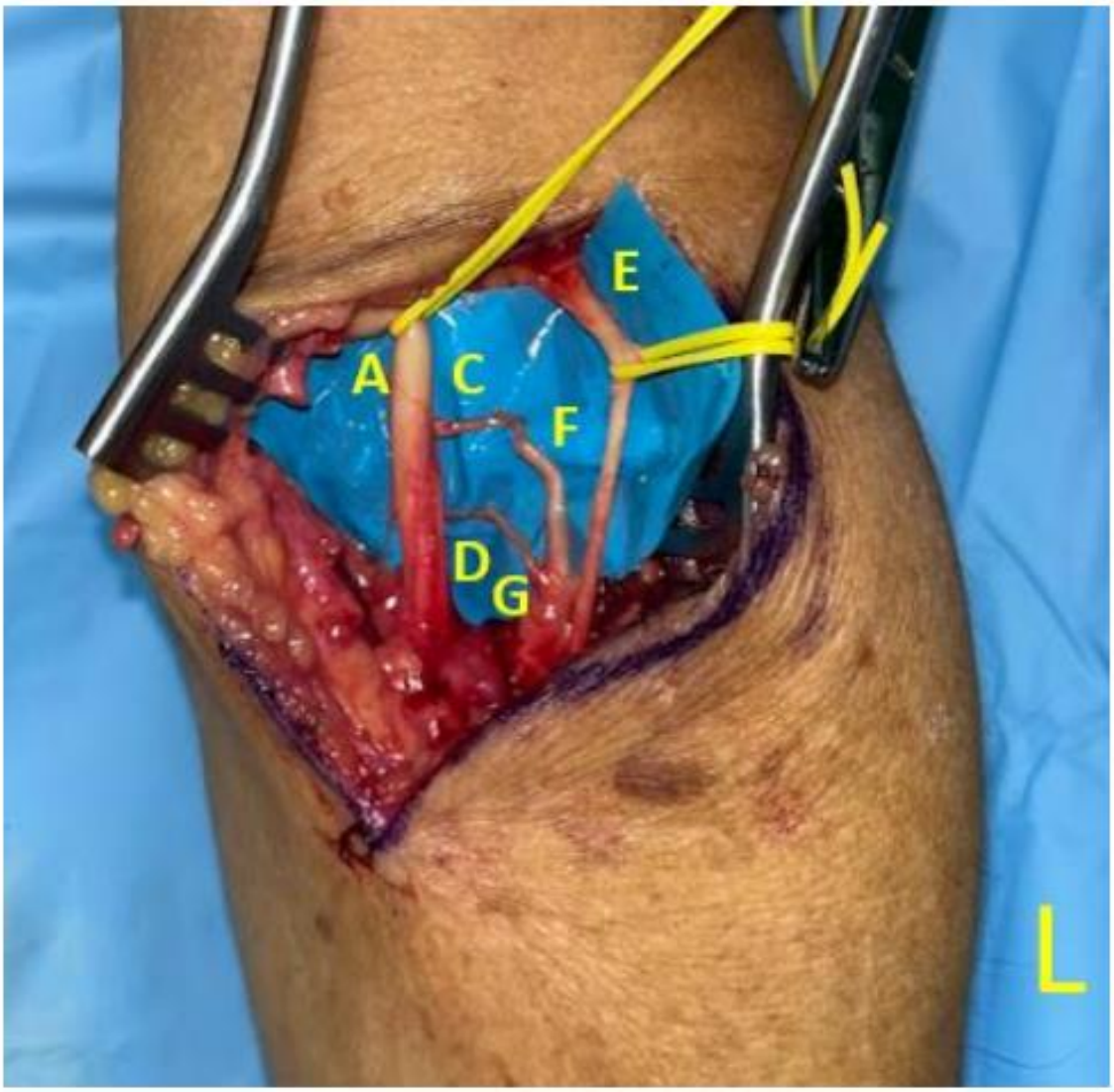

Figura 7. Fotografia ilustrando coaptação dos nervos doador e receptor. Nervo Mediano (A) e o Nervo Radial (E) e o aspecto final da transferência do ramo do Palmar Longo (C) para Nervo Interósseo posterior (F) e Flexor Superficial dos Dedos (D) para Extensor Radial Curto do Carpo (G). A letra L indica a porção lateral.

Amostras, de 5 mm de comprimento, dos Nervos Interósseo Posterior, Extensor Radial Curto do Carpo, Palmar Longo e um dos ramos do Flexor Superficial dos Dedos foram colhidas, imersas em fixador de Karnovsky (glutaraldeído 2,5% + paraformaldeído 4% + tampão cacodilato de sódio 0,1 M, pH 7.3) e enviadas ao laboratório de microscopia eletrônica do Instituto Adolfo Lutz.

4.5 Análise Histológica

A confecção das lâminas para análise histológica foi feita de acordo com o seguinte protocolo:

Fixação:

- Coleta do fragmento de nervo e imersão imediata em fixador (paraformaldeido 4%), preservado sob refrigeração (4-8ºC), por 2 dias. Adicionada solução de lavagem (solução de sacarose) deixando por 30 minutos. Adicionado 1mL de solução de tetróxido de ósmio com ferricianeto e deixado por 2:30h. Adicionada solução de lavagem deixando por 20 minutos. Repetidas por 4 vezes.

Desidratação:

- Adicionada acetona 50%, deixando por 30 minutos. Adicionada acetona 70%, deixando "overnight" sob refrigeração (4-8ºC). Adicionada acetona 100%, deixando por 30 minutos. Embebição em resina Epon: Adicionada resina Epon: acetona (1:1) deixando por 30 minutos. Adicionada resina Epon pura, deixando por 24 horas.

Emblocamento:

- Transferido o fragmento em formas de silicone ou capsulas de gelatina, de acordo com o tamanho. Preenchido com resina pura. Polimerização da resina. Levada à forma de silicone ou à capsula de gelatina, contendo o fragmento à estufa 56ºC por 3 dias.

Obtenção de corte semi-fino:

- Foi realizado corte semi-fino da amostra utilizando ultramicrotótomo (Sorvall) e navalha de vidro para obtenção dos cortes. Os cortes foram capturados e depositados em gota de água destilada estéril sobre uma lâmina de vidro. Posteriormente, os cortes foram fixados à quente, corados com azul de metileno 1%, lavados com água destilada estéril e secos.

4.6 Observação histomorfológica das amostras em Microscópio Óptico

A histomorfologia das amostras foi observada após fixação de cada segmento de nervo com solução de glutaraldeído a 2% e em solução de tetróxido de ósmio a 1%, incluído em resina pura de peróxido de benzoíla a 1% e hidroximetilmetacrilato. Foram realizados cortes de 2 micras de espessura e corados com azul de toluidina a 1%.

As imagens foram obtidas com Microscópio Óptico da marca Carl Zeiss Axiolab, acoplado a uma câmera JVC TK-1270 Color Vídeo, com resoluções de 720 pixels de largura e 576 pixels de altura, com magnificação de até 100 vezes. As imagens foram capturadas usando o programa computacional KS300® 3.0 da Zeiss, que permite realizar processamento e análises de imagens. Separaram-se dois campos distintos e aleatórios de 3.123,7 μm^2, a cada corte no sentido transverso.

A partir das imagens, foram analisados a arquitetura geral do nervo processado, o padrão geral de organização axonal em fascículos, a disposição de fibroblastos e do tecido conjuntivo epiperineural.

A contagem do número de axônios e o cálculo de densidade neural foi realizada a partir destas imagens com auxílio do programa computacional livre ImageJ®.

4.7 Análise de dados

Primeiramente, os dados foram apresentados em média e desvio padrão e, posteriormente comparados pelo teste t-Student. Todas as análises foram realizadas com o auxílio do programa computacional SPSS 24.0, com um nível de significância estabelecido em 95%.

Dados categóricos foram descritos pela sua frequência e respectiva proporção de categorias em cada variável. Dados contínuos foram descritos pela média e seu respectivo desvio padrão e foram submetidos ao teste de normalidade, teste de Shapiro-Wilk.

Para significância estatística foi aceito erro do tipo I, menor ou igual a 0,05.

5. Resultados

5. Resultados

5.1 Estudo Anatômico

O estudo consistiu na dissecção de 20 membros de 10 cadáveres adultos com idades entre 62 e 80 anos, de ambos os sexos, sendo 3 femininos e 7 masculinos. Todos os cadáveres tiveram os membros dissecados bilateralmente (10 antebraços direitos e 10 antebraços esquerdos), conforme discriminado na Tabela 1.

Amostra	Sexo	Idade / anos
1	Feminino	67
2	Masculino	67
3	Masculino	69
4	Feminino	76
5	Masculino	80
6	Masculino	68
7	Feminino	67
8	Masculino	70
9	Masculino	62
10	Masculino	75

Tabela 1. Discriminação do sexo e idade de cada amostra.

Foi considerado que se trata de uma amostra homogênea, pois não existem diferenças significativas entre as médias das idades de homens e mulheres, conforme mostra a Tabela 2.

Sexo	Idade			
	Média	**DP**	**n**	**p**
Feminino	70,00	5,19	3	
				0,93
Masculino	70,14	5,81	7	

Teste t independente; DP: Desvio Padrão; $p < 0,05$

Tabela 2. Comparação entre a idade em relação ao sexo.

O diâmetro médio do ramo do nervo mediano para o Palmar Longo nos membros do lado direito foi de 1,6 mm (1,1-1,8 mm; dp: 0,2) e lado esquerdo 1,6 mm (1,2-1,8 mm dp: 0,17). Quanto ao diâmetro médio do Nervo Interósseo Posterior foi de 2,6 mm (2,1-3,0; dp:0,36), no lado direito e 2,7 (2,0-3,3; dp:0,45), no lado esquerdo.

Tratando-se do ramo do nervo mediano para o Flexor Superficial dos Dedos, foi considerado o primeiro ramo, mais proximal, visto que todos os 20 antebraços apresentaram 2 ramos. O diâmetro médio dos membros do lado direito foi de 1,6 mm (1,2-1,9 mm; dp: 0,2) e do lado esquerdo 1,6 mm (1,3-1,8; dp: 0,2). O diâmetro médio do nervo Extensor Radial Curto do Carpo foi de 1,6 mm (1,1-1,9 mm; dp:0,3), no lado direito e 1,6 mm (1,2-1,9 mm; dp:0,3), no lado esquerdo. É possível realizar uma comparação gráfica desses resultados na Figura 8.

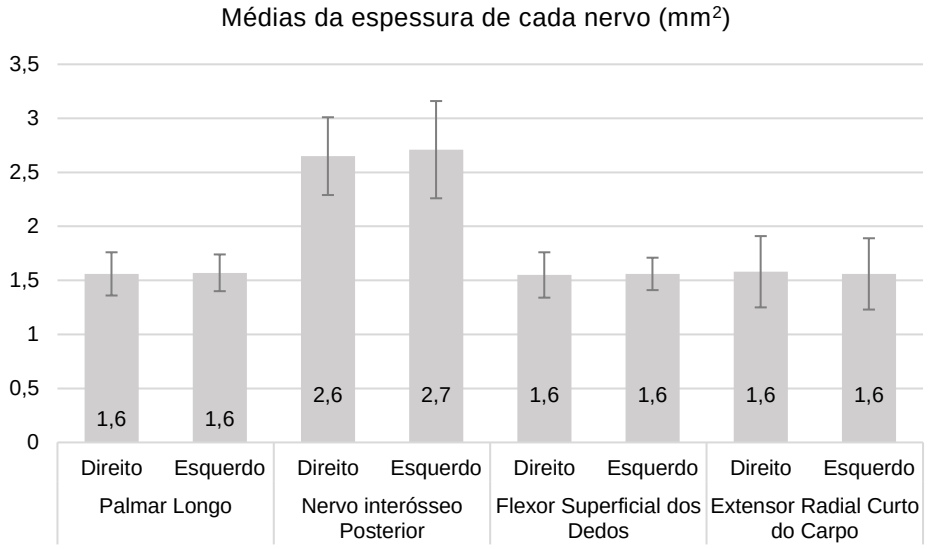

Figura 8. Apresentação descritiva das médias do diâmetro de cada nervo.

As medidas da distância intercondilar do lado direito tiveram média de 74 mm (62-80 mm; dp:7) e 75 mm no lado esquerdo (62-83 mm dp:7,).

Essas distâncias permitiram que fosse calculado um ponto médio com distância equivalente entre os epicôndilos medial e lateral, por onde foi traçada perpendicularmente, uma linha média e, dessa forma, cada um dos ramos teve seu ponto de emergência do nervo principal calculado em relação a essas linhas. (Figura 9)

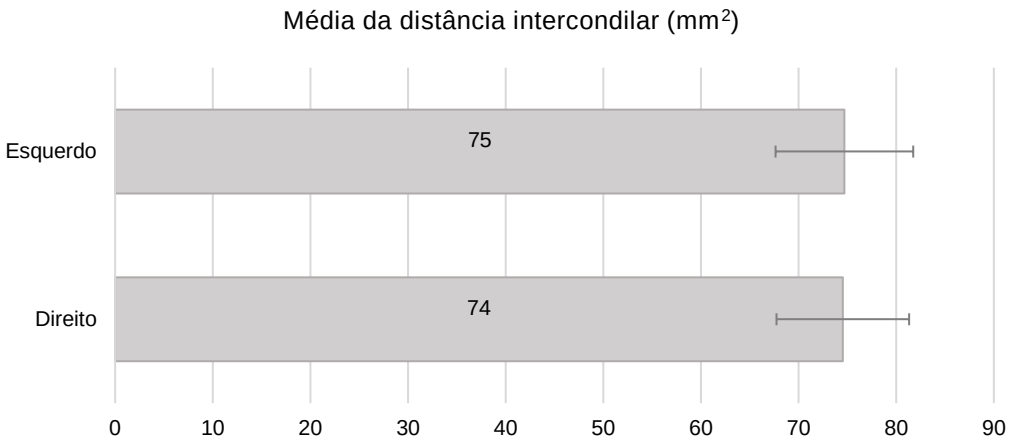

Figura 9. Média da distância intercondilar de acordo com a lateralidade da amostra.

O ramo do Nervo Mediano para o Palmar Longo teve seu ponto de emergência, em média, a 17 mm (13-37 mm; dp:7), medialmente à linha média nos membros direitos e 17 mm (13-38 mm; dp:8) nos membros esquerdos. Encontravam-se nos membros direitos a uma média de 14 mm (11-21 mm; dp:3) distal a linha intercondilar e nos membros esquerdos 14 mm (11-22 mm; dp:3).

Comparativamente, o ramo do Nervo Mediano para o Flexor Superficial dos Dedos teve seu ponto de emergência, em média, a 23 mm (14-26 mm; dp:4) medialmente à linha média nos membros direitos e 22 mm (14-27 mm; dp:4) nos membros esquerdos. Encontravam-se nos membros direitos a uma média de 16 mm (13-19 mm; dp:2) distal a linha intercondilar e nos membros esquerdos 16 mm (12-18 mm; dp:2).

Em relação ao Nervo Interósseo Posterior, seu ponto de emergência do Nervo Radial foi encontrado, em média, a 16 mm (10-19 mm; dp:3) lateralmente à linha média, nos membros direitos e 16 mm (10-19 mm; dp:3), nos membros esquerdos. Nos membros direitos foi encontrada uma média de 24 mm (13-31 mm; dp:5), distal a linha intercondilar e, nos membros esquerdos, esse valor foi de 25 mm (13-31 mm; dp:5).

O ponto de emergência do Extensor Radial Curto do Carpo do Nervo Radial foi encontrado, em média, a 17 mm (10-37 mm; dp:8), lateralmente à linha média nos membros direitos e 17 mm (10-26 mm; dp:5), nos membros esquerdos. Encontravam-se nos membros direitos a uma média de 22 mm (14-29 mm; dp:4) distal a linha intercondilar e nos membros esquerdos 22 mm (14- 31 mm; dp:5).

Foram encontradas a origem do ramo para o extensor radial curto do carpo emergindo da bifurcação do nervo radial em interósseo posterior e ramo sensitivo do nervo radial, em 4 casos (20%) e emergindo do nervo interósseo posterior em 16 (80%). Não encontramos em nenhum dos casos a origem no ramo sensitivo do nervo radial.

A anatomia do nervo radial e seus ramos: nervo interósseo posterior, extensor radial curto do carpo, ramo sensitivo do nervo radial, são apresentadas na Figura 10.

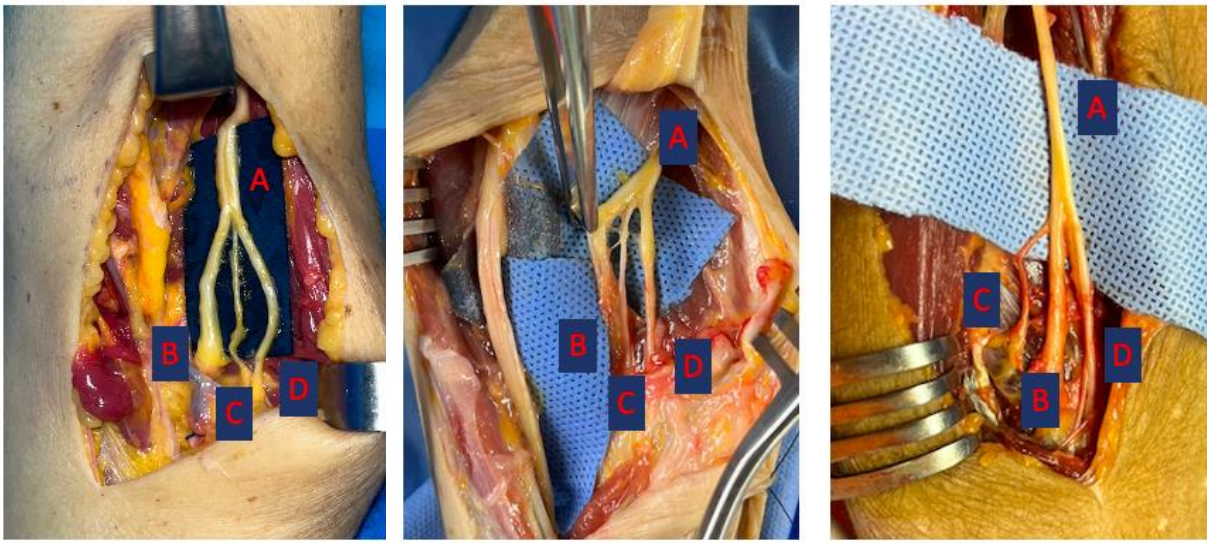

(a) **(b)**

Figura 10. Anatomia do nervo radial (A) e seus ramos: nervo interósseo posterior (B), extensor radial curto do carpo (C), ramo sensitivo do nervo radial (D). Ramo para o extensor radial curto do carpo emergindo da bifurcação **(a)** e do nervo interósseo posterior **(b)**, respectivamente.

A Figura 11 apresenta um esquema do ponto de emergência dos nervos em relação à Linha Intercondilar e Linha Média.

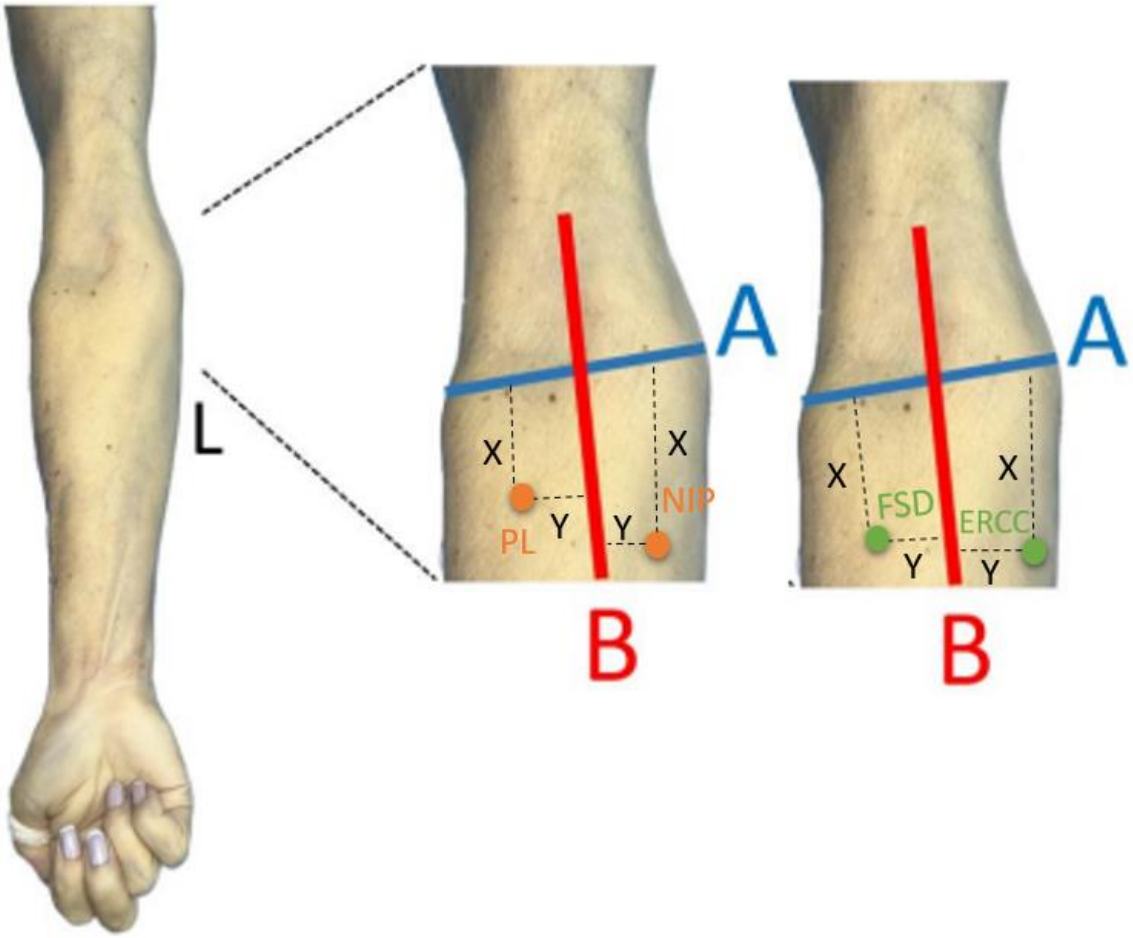

Figura 11. Representação esquemática do ponto de emergência dos nervos em relação à Linha Intercondilar (A) e Linha Média (B). PL (Palmar Longo), NIP (Nervo Interósseo Posterior), FSD (Flexor superficial dos Dedos) e ERCC (Extensor Radial Curto do Carpo). X: Distância do ponto de emergência do ramo do nervo em questão em relação à Linha Intercondilar (A); Y: Distância do ponto de emergência do ramo do nervo em questão em relação à Linha Média (B).

A Figura 12 apresenta os resultados dos valores médios da distância da emergência do ramo à linha média, nas amostras utilizadas, para cada um dos nervos estudados e para ambos os lados direito ou esquerdo.

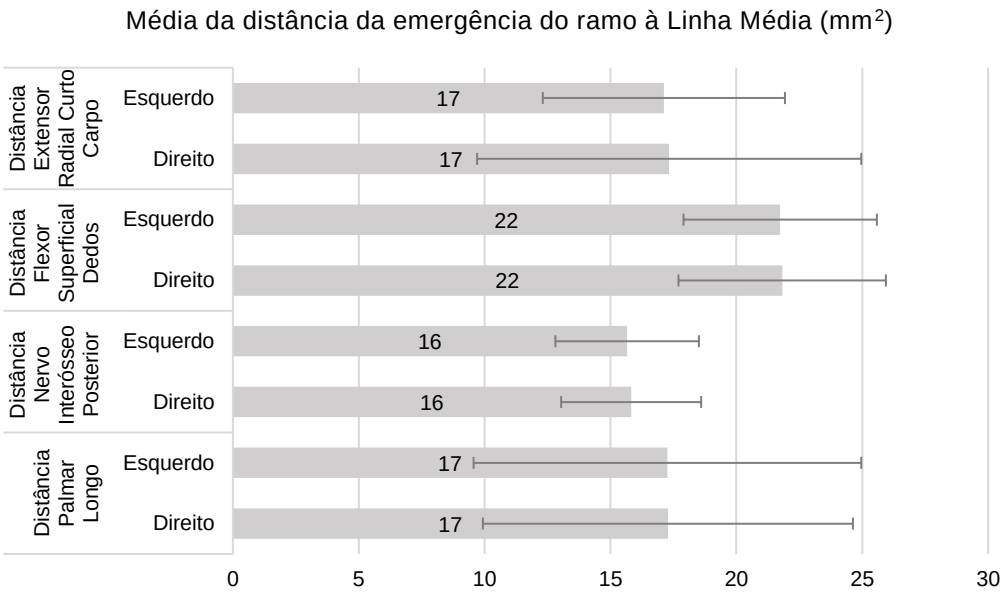

Figura 12. Média da distância da emergência do ramo à Linha Média

A Figura 13 apresenta os resultados dos valores médios da distância da emergência do ramo à Linha Intercondilar, nas amostras utilizadas, para cada um dos nervos estudados e para ambos os lados direito ou esquerdo.

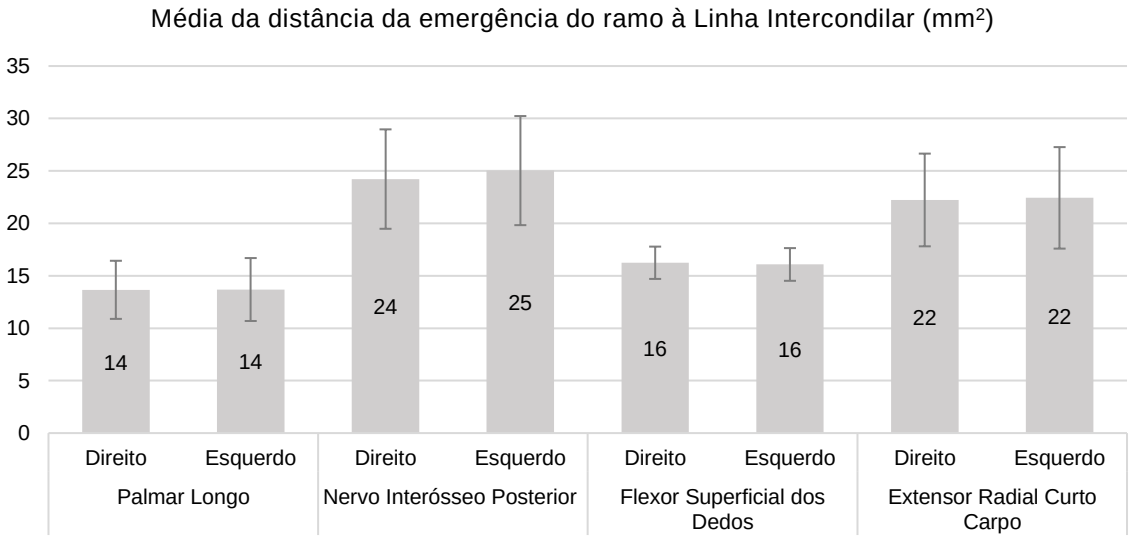

Figura 13. Média da distância da emergência do ramo à Linha Intercondilar.

Em todas as dissecções, a coaptação entre os nervos doadores (Palmar Longo e Flexor Superficial dos Dedos) e receptores (Nervo Interósseo Posterior e Extensor Radial Curto do Carpo) foi possível, sem tensão.

Os dados de cada dissecção podem ser vistos na Tabela 3.

AVALIAÇÃO CADAVERES

Identificação	CADAVER 1		CADAVER 2		CADAVER 3		CADAVER 4		CADAVER 5		CADAVER 6		CADAVER 7		CADAVER 8		CADAVER 9		CADAVER 10	
Data	07/11/2022		18/11/2022		25/11/2022		01/12/2022		03/02/2023		10/02/2023		16/02/2023		11/04/2023		10/05/2023		16/05/2023	
Gênero	Feminino		Masculino		Masculino		Feminino		Masculino		Masculino		Feminino		Masculino		Masculino		Masculino	
Idade (Anos)	67		67		69		76		80		68		67		70		62		75	
Lateralidade	Direito	Esquerdo	Direito	Esquerdo	Direito	Esquerdo	Direito	Esquerdo	Direito	Esquerdo	Direito	Esquerdo	Direito	Esquerdo	Direito	Esquerdo	Direito	Esquerdo	Direito	Esquerdo
Distância intercondilar	63,3	62,7	78,99	77,55	80,15	79,18	61,7	61,5	80,16	83,2	75,82	74,89	72,85	74,91	75,19	77,44	79,87	78,97	77,23	76,54
Espessura Palmar Longo	1,51	1,52	1,62	1,64	1,66	1,69	1,52	1,54	1,6	1,66	1,59	1,53	1,1	1,23	1,82	1,8	1,72	1,67	1,42	1,37
Distância Palmar Longo à linha média	13,89	14,01	14,56	13,98	13,56	14,7	15	14,7	13,97	12,92	16,01	15,45	14,4	14,29	12,55	12,88	36,86	37,98	21,99	21,67
Distancia Palmar Longo à linha intercondilar	13,01	12,89	11,12	12,56	12,19	11,04	12,1	13,2	15,84	13,92	12,78	12,24	12,9	13,13	20,75	21,94	13,34	13,22	12,56	12,76
Espessura Flexor Superficial dos Dedos	1,4	1,45	1,5	1,55	1,61	1,66	1,5	1,51	1,41	1,6	1,92	1,82	1,82	1,66	1,21	1,29	1,66	1,6	1,51	1,43
Distância Flexor Superficial dos Dedos à linha média	20,8	21,2	21,78	22,9	21,79	21,33	14,3	14,5	25,72	22,98	25,98	26,76	25,63	24,29	15,56	15,89	24,79	24,99	21,87	22,56
Distancia FDS linha intercondilar	15,56	16,1	16,43	16,79	16,78	17,12	17,52	16,98	16,25	17,1	16,39	15,45	15,63	15,29	12,95	12,32	18,99	17,87	15,88	15,78
Espessura Nervo Interósseo Posterior	2,98	3,04	2,88	2,94	2,8	2,9	2,78	3,01	3,02	3,34	2,98	2,82	2,08	2,8	2,4	2,15	2,44	2	2,11	2,13
Distância Nervo Interósseo Posterior à linha média	19,08	18,98	17,89	16,88	14,33	12,72	16,57	17,88	13,57	14,16	16,87	15,67	10	10,11	19,12	19,23	15,88	16,29	14,87	14,69
Distancia Nervo Interósseo Posterior à linha intercondilar	26,88	27,55	24,55	23,98	30,76	27,03	23,8	24,88	13,1	13,12	27,95	30,49	21,94	22,37	23,77	31	26,78	27,9	22,67	21,98
Espessura Extensor Radial Curto do Corpo	1,94	1,88	1,87	1,92	1,9	1,86	1,88	1,87	1,81	1,71	1,28	1,32	1,23	1,13	1,24	1,23	1,44	1,52	1,19	1,15
Distância Extensor Radial Curto do Carpo à linha média	21	20,88	18,23	17,77	14,33	19,53	18,35	17,98	36,6	26,45	14,89	15,7	10,12	10,09	12,3	13,7	16,77	17,98	10,67	11,12
Distancia Extensor Radial Curto do Carpo à linha intercondilar	26,92	28	25,02	24,36	22,76	20,23	24,17	25,14	13,75	14,16	28,88	30,8	21,94	21,8	17,88	18,99	21,12	21,99	19,87	18,78

Tabela 3. Resumo das medidas encontradas durante as dissecções e outras informações sobre as amostras

5.2 Histomorfometria

A contagem de axônios foi realizada nas amostras das 20 dissecções, totalizando 80 lâminas, 20 de cada ramo estudado (Palmar Longo, Nervo Interósseo Posterior, Flexor Superficial dos dedos- primeiro ramo, Extensor Racial Curto do Carpo).

Exemplos representativos das imagens de microscopia óptica das amostras obtidas são apresentadas na Figura 14.

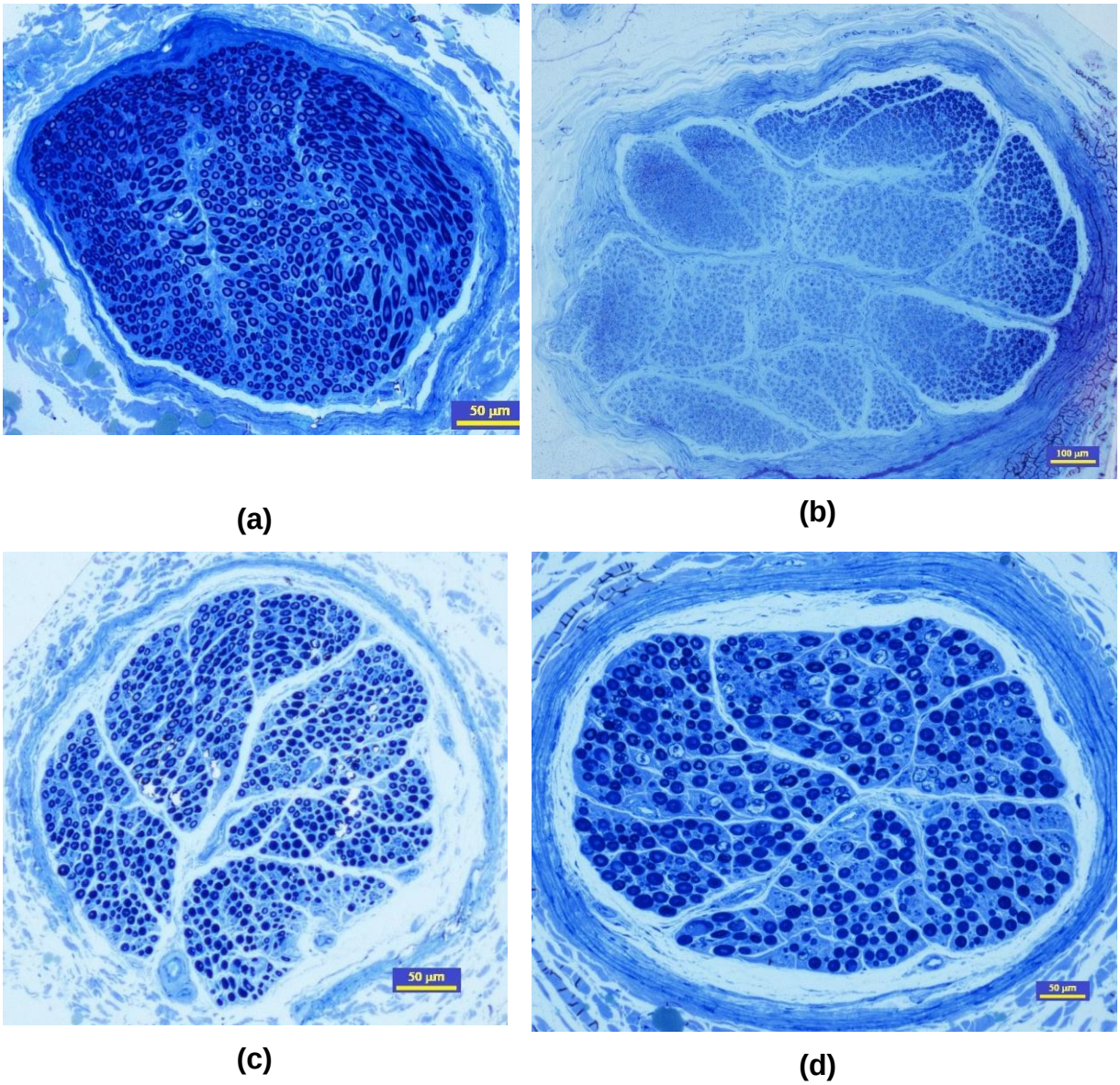

Figura 14: Exemplos representativos das imagens de microscopia óptica das amostras obtidas. **(a)** Palmar Longo; **(b)** Nervo Interósseo Posterior; **(c)** Flexor Superficial dos Dedos; **(d)** Extensor Radial Curto do Carpo.

Os resultados da contagem média do número de axônios foram:

- **Nervo Palmar Longo:** lado direito 601 (259-1003; dp:316), esquerdo 600 (276-990; dp:343);
- **Nervo Interósseo Posterior:** lado direito 3067 (783-4802; dp:1115), esquerdo 3288 (858-5210; dp:3288);
- **Nervo Flexor Superficial dos Dedos**: direito 574 (176-1028; dp:279), esquerdo 504 (248-1018; dp:281);
- **Nervo Extensor Radial Curto do Carpo:** lado direito 624 (304-986; dp:198) esquerdo 630 (181-896; dp:211).

Esses resultados estão representados na Figura 15, enquanto os valores obtidos por lateralidade estão discriminados nas Tabelas 4 e 5.

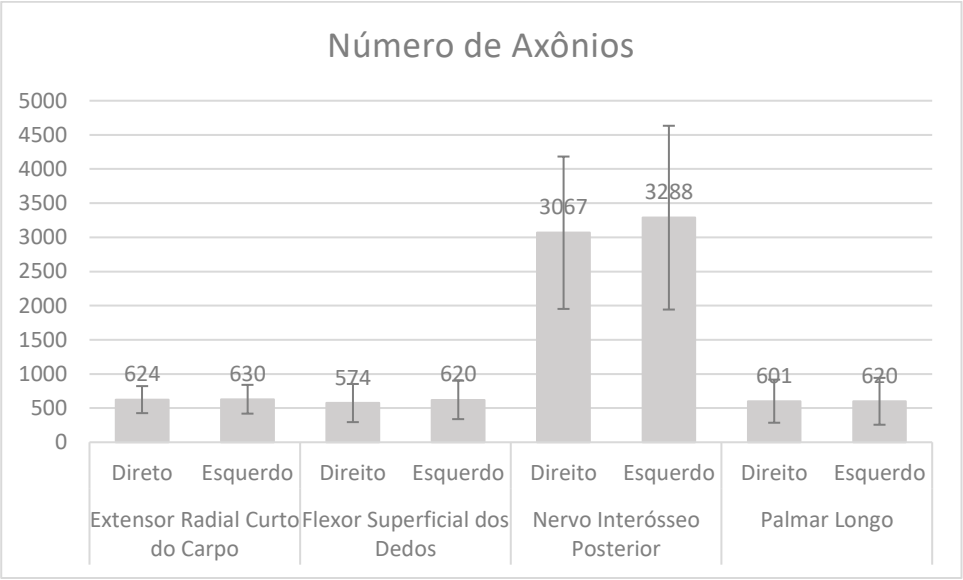

Figura 15. Médias dos valores encontrados em número de axônios para cada ramo estudado.

Axônio	Lado	Média	Desvio Padrão	p
NIP	Direito	3067	1175	0,01
PL	Direito	601	316	
NIP	Esquerdo	3288	1418	0,01
PL	Esquerdo	600	343	

Teste t; $p < 0,05$

Tabela 4. Comparação da média do número de axônios entre NIP e PL

Axônio	Lado	Média	Desvio Padrão	p
ERCC	Direito	624	209	0,52
FSD	Direito	574	294	
ERCC	Esquerdo	630	222	0,90
FSD	Esquerdo	504	297	

Teste t; $p < 0,05$

Tabela 5. Comparação da média do número de axônios entre ERCC e FSD

A Figura 16 apresenta um exemplo representativo da definição do contorno da área do Extensor Radial Curto do Carpo (Fig. 16.a) usada para cálculo da área pelo programa computacional ImageJ® e do processo de contagem dos axônios, nesta mesma lâmina (Fig. 16.b).

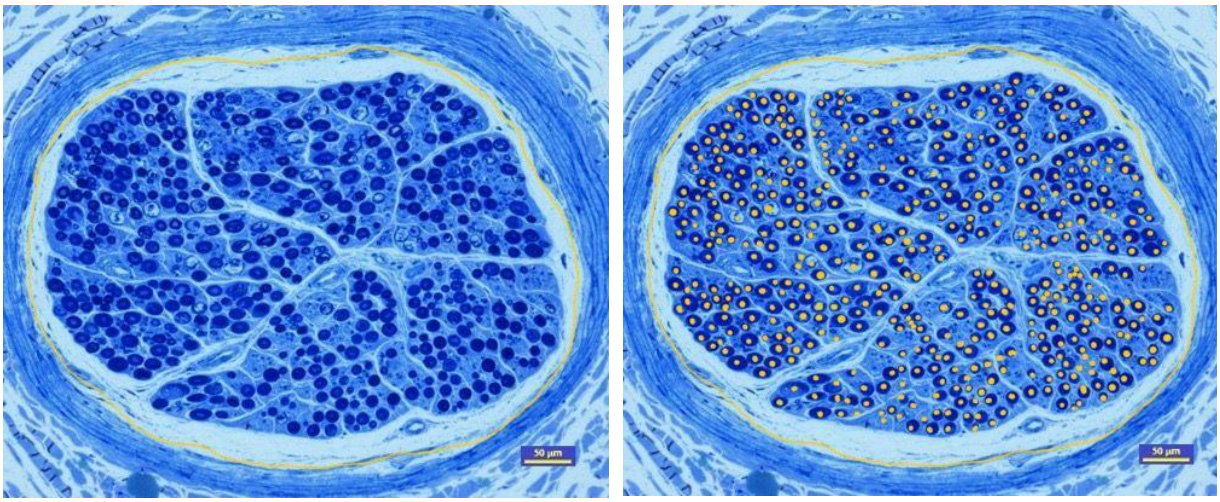

(a) **(b)**

Figura 16: Imagens do Extensor Radial Curto do Carpo, como exemplo representativo **(a)** da definição do contorno da área usada para cálculo da área pelo programa computacional ImageJ® e **(b)** do processo de contagem dos axônios, nesta mesma lâmina.

Após a contagem do número de axônios, prosseguiu-se com o cálculo da média das áreas da secção transversal de cada ramo estudado nas lâminas. Os resultados dessas contagens estão representados na Tabela 6, que inclui ainda o intervalo das medições, média e desvio padrão.

Nervo	**Lateralidade**	**Área / µm²**		
		intervalo	média	DP
Palmar Longo	Direito	62701-265642	155838	75206
	Esquerdo	10108-255449	146821	84262
Nervo Interósseo Posterior	Direito	276885-1604577	670339	410288
	Esquerdo	158064-970119	588618	332786
Flexor Superficial dos Dedos	Direito	77635-377152	207033	92586
	Esquerdo	104374-678316	295784	159282
Extensor Radial Curto do Carpo	Direito	52993-329141	177244	89782
	Esquerdo	82456-697466	253436	183509

Tabela 6. Médias da área, valores máximos e mínimos e respectivos desvios-padrão determinados a partir das amostras analisadas

A partir destes resultados, foi calculada a média da densidade neural de cada ramo, como apresentado na Tabela 7, que inclui ainda o intervalo das medições, média e desvio padrão.

Nervo	Lateralidade	Densidade		
		intervalo	média	DP
Palmar Longo	Direito	0,001885-0,01368	0,00463	0,0034
	Esquerdo	0,00208-0,03274	0,00737	0,0036
Nervo Interósseo Posterior	Direito	0,00106-0,01008	0,00579	0,0038
	Esquerdo	0,0032-0,01986	0,00748	0,0041
Flexor Superficial dos Dedos	Direito	0,00126-0,00462	0,00284	0,0011
	Esquerdo	0,00075-0,00821	0,00265	0,0010
Extensor Radial Curto do Carpo	Direito	0,00214-0,01373	0,00456	0,0012
	Esquerdo	0,00019-0,00867	0,00332	0,0012

Tabela 7. Médias da densidade, valores máximos e mínimos e respectivos desvios-padrão determinados a partir das amostras analisadas

A partir desses resultados, foi possível calcular a razão entre o número de axônios entre receptores e doadores. Os resultados estão representados na Tabela 8.

Nervos	Razão Número de Axônios
FSD:ERCC (direito)	1:1,08
FSD:ERCC (esquerdo)	1:1,02
PL:NIP (direito)	1: 5,1
PL:NIP (esquerdo)	1:5,3

Tabela 8. Razão entre número de axônios entre doadores e receptores.

6. Discussão

6. Discussão

6.1. Anatomia

6.1.1 Nervo radial e seus ramos

No presente estudo, verificou-se que, em 20% dos casos (4 ocorrências), o ramo para o extensor radial curto do carpo originou-se na bifurcação do nervo radial em nervo interósseo posterior e ramo sensitivo. Nos 80% restantes dos casos (16 ocorrências), a origem foi diretamente no nervo interósseo posterior, como mostra a Fig. 10. Não houve casos em que a origem se deu no ramo sensitivo do nervo radial.

Os resultados obtidos no presente estudo, com diâmetro médio do nervo extensor radial curto do carpo de 1,6 mm (1,1-1,9 mm; dp:0,3) no lado direito e 1,6 mm (1,2-1,9 mm; dp:0,3) no lado esquerdo, mostram-se maiores que os valores encontrados por Bertelli *et al.*[62] (0,9 ± 0,1 mm), que avaliaram uma amostra situada um pouco mais distal em relação à utilizada no presente caso, o que pode explicar parte da divergência observada, dado que o diâmetro do nervo pode variar ao longo de seu trajeto.

Comparativamente, os resultados descritos neste trabalho se mostraram ligeiramente superiores ao valor médio identificado por Matavelli *et al.*(2019) [63], de 1,5 mm, com maior variabilidade (dp: 0,6), porém dentro da abrangência dos respectivos desvios padrão. Os resultados atuais também não demonstraram diferença significativa entre os lados, sugerindo uma homogeneidade bilateral que pode refletir uma característica anatômica ou a uniformidade da amostra estudada.

O diâmetro médio do nervo interósseo posterior encontrado neste estudo foi de 2,6 mm (intervalo: 2,1-3,0 mm; dp: 0,36) no lado direito e 2,7 mm (intervalo: 2,0-3,3 mm; dp: 0,45) no lado esquerdo. Em comparação, Bertelli *et al.(2010)* (64), em uma dissecação de 20 membros de cadáveres em laboratório, observaram um diâmetro médio de 3,2 mm (dp: 0,6) enquanto Caetano *et al.*(2019) [65] relataram um diâmetro médio de 3,0 mm. Já Melamed *et al.(2022)* [66] encontraram o valor médio de 2.3 mm (dp: 0.4).

É importante notar que medidas exatas do diâmetro dos nervos periféricos podem variar entre indivíduos e são influenciadas por fatores como idade, sexo,

dominância da mão, conservação da peça anatômica e condições clínicas. Além disso, o ramo motor do nervo radial que supre o extensor radial curto do carpo não é frequentemente mensurado individualmente na maioria dos estudos anatômicos.

6.1.2 Nervo mediano e seus ramos

As ramificações motoras do nervo mediano foram observadas principalmente em seu lado medial, seguindo um trajeto oblíquo. Um padrão consistente foi identificado, no qual o primeiro ramo motor do nervo mediano correspondeu ao ramo proximal do pronador redondo, enquanto o último ramo foi o nervo interósseo anterior, associado ao ramo distal do músculo flexor superficial dos dedos. Esses resultados corroboram os achados de Bertelli *et al*.(2021) [67], que também relataram que o ramo motor do palmar longo apresenta um diâmetro médio de 0,5 mm, (0,5 - 2 mm). Em contraste, o presente estudo revelou medidas superiores, com o ramo motor do palmar longo apresentando diâmetro médio de 1,6 mm no lado direito (1,1 a 1,8 mm; dp: 0,2) e 1,6 mm no lado esquerdo (1,2 a 1,8 mm; dp: 0,17).

De maneira semelhante, o ramo proximal do flexor superficial dos dedos, segundo Bertelli et al.(2021) [67], tinha um diâmetro médio de 0,5 mm, (0,5 mm - 1,5 mm). Em nosso estudo, as medidas também foram superiores, com diâmetro médio de 1,6 mm no lado direito (1,2 - 1,9 mm; dp: 0,2) e 1,6 mm no lado esquerdo (1,3 - 1,8 mm; dp: 0,2).

O estudo de Caetano *et al.*(2019) [58] verificou que o ramo motor do palmar longo possui um potencial cirúrgico relevante, com diâmetro de 1,4 ± 0,6 mm. A possibilidade de transferir o ramo do nervo mediano destinado ao palmar longo para o nervo interósseo posterior sem tensão foi avaliada, considerando a biomecânica dos movimentos de pronação e supinação do antebraço, assim como de flexão e extensão do cotovelo. Esses achados reforçam a aplicabilidade clínica do nervo mediano em transferências nervosas, destacando sua importância em intervenções reconstrutivas.

Apesar de uma extensiva busca bibliográfica ter sido feita para realização deste trabalho, poucas publicações fazendo referência ao diâmetro dos ramos do nervo mediano na fossa cubital, foram encontradas.

6.2. Histomorfometria

No estudo de Nair *et al.*(2020) [51], foi identificado uma média de axônios para o nervo interósseo posterior de 3237,4 (dp: 649,71), valor que se aproxima dos números encontrados na presente pesquisa, que foram 3067 axônios (783 - 4802; dp: 1115), para o lado direito e 3288 axônios (858 - 5210; dp: 3288), para o lado esquerdo.

Sukegawa *et al.*(2016) [43] obtiveram um número de axônios para o nervo interósseo posterior de 5162 (4325 - 7732); para o flexor superficial dos dedos, 885 (558 - 962); e para o extensor radial curto do carpo, 548 (433 - 723). De forma similar, o presente estudo registrou valores para o flexor superficial dos dedos de 574 axônios no lado direito (176 a 1028; dp: 279) e 504 no lado esquerdo (248 - 1018; dp: 281); já para o extensor radial curto do carpo, foram observados 624 axônios no lado direito (304 - 986; dp: 198) e 630 no lado esquerdo (181 - 896; dp: 211). Sananpanich *et al.(2018)* [68] encontraram 576 (dp: 175) axônios no ramo para o extensor radial curto do carpo.

Bertelli *et at.*(2021) [67] relataram a média de fibras mielinizadas para cada ramo do nervo mediano, sendo 259 (dp: 105) para o palmar longo e (435; dp: 158) para o flexor superficial dos dedos. Em comparação, o presente estudo encontrou valores médios para o palmar longo de 601 axônios no lado direito (259 - 1003; dp: 316) e 600 no lado esquerdo (276 - 990; dp: 343); para o flexor superficial dos dedos, os valores foram de 574 no lado direito (176-1028; DP: 279) e 504 no lado esquerdo (248-1018; dp: 281). Esses resultados estão resumidos na Tabela 9.

Autor (referência)		Nervo Interósseo Posterior	Flexor Superficial dos Dedos	Extensor Radial Curto do Carpo	Palmar Longo
Bertelli *et. al.*(2012) [62]		-	-	183 ± 58	-
Sukegawa *et al.(*2016*)* [43]		5162 (4325- 7732)	885 (558 - 962)	548 (433 - 723)	
Sananpanich *et al.(*2018*)* [68]				576 ± 175	
Nair *et al.(*2020*)* [51]		3237,4	-	-	-
Bertelli *et al.(*2021*)* [67]		-	435	-	259
Presente estudo (2024)	direito	3067 (783 - 4802)	574 (176 - 1028)	624 (304 - 986)	601 (259 - 1003)
	esquerdo	3288 (858 - 5210)	504 (248 - 1018)	630 (181 - 896)	600 (276 - 990)

Tabela 9. Resumo do número de axônios para os nervos em estudo, relatados em publicações encontradas na literatura e aqueles determinados no presente trabalho

Quanto aos procedimentos de contagem de axônios, Cavalheiro *et al*.(2023) [59] apresentaram uma revisão sistemática sobre o tema, na qual detectaram a importância de uniformizar os métodos de contagem, considerando o tipo de coloração utilizado nas lâminas, as técnicas de contagem aplicadas e outros procedimentos envolvidos, com o objetivo de garantir maior reprodutibilidade e possibilitar a comparação entre os resultados obtidos em diferentes pesquisas. Nesta revisão, foi possível identificar uma ampla variabilidade nas metodologias de confecção de lâminas, incluindo procedimentos de coloração que empregam uma diversidade de materiais, como luxol fast blue, p-fenilenodiamina, anidrase carbônica, azul de metileno, toluidina a 1%, hematoxilina e eosina, azul de Heidenhain e impregnação com prata. Além disso, observou-se que as formas de contagem do número de axônios também variam, abrangendo métodos semiautomáticos, com ou sem o auxílio de programas computacionais. Considerando as vantagens de precisão e reprodutibilidade, acredita-se que a melhor abordagem seja o uso de um método semiautomático que combine a análise por dois examinadores com o suporte de ferramentas computacionais. Essa combinação permite maior confiabilidade nos resultados, ao mesmo tempo em que reduz o viés humano durante o processo de contagem.

6.3. Compatibilidade de números de axônios

Consideração as informações encontradas na literatura existente, pode-se dizer que existe compatibilidade anatômica e histológica entre o nervo motor do flexor superficial dos dedos e extensor radial curto do carpo (proporção de número de axônios do lado direito 1:1,08 e lado esquerdo 1:1,02). No entanto não há compatibilidade anatômica e histológica entre palmar longo para o nervo interósseo posterior (proporção de número de axônios do lado direito 1:5,1 e lado esquerdo 1:5,3).

Esse resultado pode ser uma possível explicação da falta de sucesso nas transferências isoladas do ramo motor do palmar longo para interósseo posterior, ao passo que a associação com a transferência de ramos motores do pronador redondo ou flexor radial do carpo podem apresentar resultados mais consistentes. Em seu estudo Ray *et al* [36] modificaram a técnica inicial de transferência, que consistia em ramos motores do palmar longo para interósseo posterior e ramos motores do flexor superficial dos dedos para extensor radial curto do carpo e desenvolveram técnica

preferencial que passou a incluir a transferência do nervo do músculo flexor radial do carpo ao nervo interósseo posterior. Tal evolução da técnica está ilustrada na Figura 17. Segundo os autores, embora outras configurações dessas transferências também tenham sido testadas, elas apresentaram resultados menos satisfatórios e tornaram a reeducação motora mais desafiadora.

Considerando as evidências analisadas e os avanços nas técnicas cirúrgicas, o manejo da paralisia do nervo radial parece caminhar para uma abordagem integrada que combine transferências de nervos e de tendões de forma planejada e individualizada. As transferências de nervos destacam-se por promoverem uma recuperação precoce, ao mesmo tempo em que preservam os caminhos fisiológicos e oferecem menor impacto mecânico. Por outro lado, as transferências de tendões continuam sendo o padrão-ouro, reconhecidas pela previsibilidade dos resultados, embora sejam mais invasivas e associadas a maior morbidade. Estudos recentes reforçam que a combinação dessas técnicas pode potencializar os resultados funcionais, aproveitando os benefícios de ambas enquanto se mitigam suas limitações. Fatores como o perfil clínico do paciente, o intervalo entre a lesão e a intervenção, e a proximidade anatômica do alvo são determinantes para o sucesso, tornando a personalização do tratamento essencial. Nesse contexto, estratégias que integrem a neurotização distal precoce com transferências de tendões bem estabelecidas surgem como a solução ideal, desde que amparadas por pesquisas robustas que aprofundem a compreensão sobre compatibilidade neural e histológica. Essa integração não apenas amplia as opções terapêuticas, mas também eleva a qualidade dos resultados funcionais e a eficácia do tratamento, promovendo uma abordagem mais segura e adaptada às necessidades individuais dos pacientes.

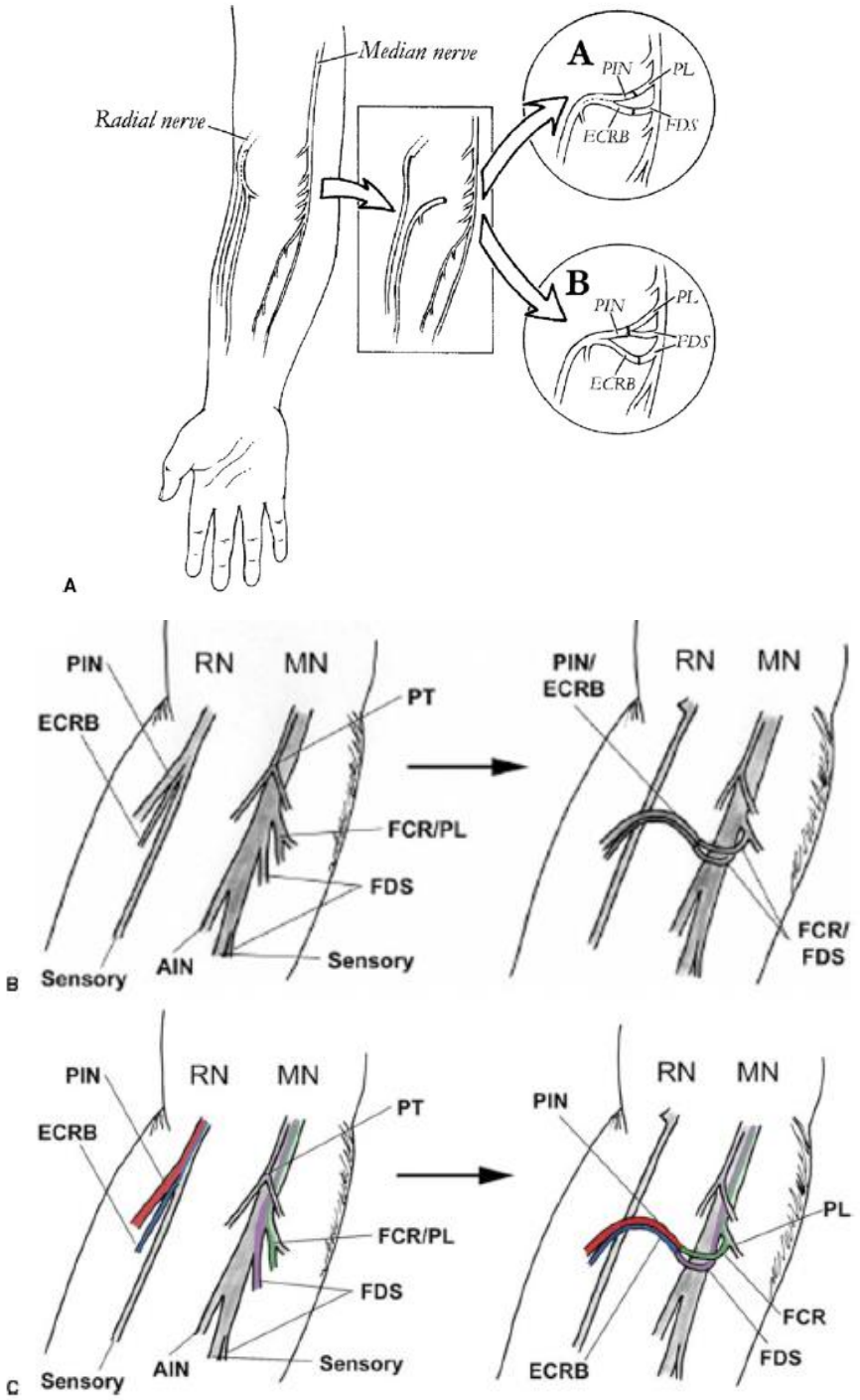

Fonte: Ray et al (2011) (36)

Figura 17. A. Técnica demonstrando uso de ramo motor do palmar longo e flexor superficial dos dedos para nervo interósseo posterior e extensor radial curto do carpo, respectivamente. B Evolução posterior da técnica de transferência com todos os fascículos do nervo para o flexor superficial dos dedos e ramo motor do flexor radial do carpo coaptados ao nervo interósseo posterior e extensor radial curto do carpo sem separação de ramos individuais doador e receptor. C Ilustração da técnica de transferência preferida pelos autores do ramo motor do flexor superficial dos dedos para extensor radial curto do carpo e nervo ramo motor do flexor radial do carpo e palmar longo para nervo interósseo posterior.

7. Conclusão

7. Conclusão

- Existe compatibilidade quantitativa axonal entre o nervo motor do flexor superficial dos dedos e o nervo motor do extensor radial curto do carpo;
- O ramo motor para palmar longo apresenta um número de axônios significativamente menor (aproximadamente 50%) comparativamente ao nervo interósseo posterior;
- As transferências de nervo do ramo motor do flexor superficial dos dedos para o ramo motor do extensor radial curto do carpo e do ramo motor do palmar longo para o nervo interósseo posterior são tecnicamente factíveis.

Referências

Referências

1. Ljungquist KL, Martineau P, Allan C. Radial nerve injuries. Vol. 40, Journal of Hand Surgery. W.B. Saunders; 2015. p. 166–72.
2. Holstein A, Lewis Gm. Fractures Of The Humerus With Radial-Nerve Paralysis. J Bone Joint Surg Am. 1963 Oct;45:1382–8.
3. Mast JW, Spiegel PG, Harvey JP, Harrison C. Fractures of the humeral shaft: a retrospective study of 240 adult fractures. Clin Orthop Relat Res. 1975 Oct;(112):254–62.
4. Daly M, Langhammer C. Radial Nerve Injury in Humeral Shaft Fracture. Orthopedic Clinics of North America. 2022 Apr;53(2):145–54.
5. Elton S, Rizzo M. Management of Radial Nerve Injury Associated with Humeral Shaft Fractures: An Evidence-Based Approach. J Reconstr Microsurg. 2008 Nov 16;24(08):569–73.
6. Lowe J, Subhro S, Mackinnon S. Current Approach to Radial Nerve Paralysis. Plast Reconstr Surg. 2002;15:1099–112.
7. Samardžić M, Grujičić D, Milinković ZB. Radial nerve lesions associated with fractures of the humeral shaft. Injury. 1990 Jul;21(4):220–2.
8. Moutet F, Corcella D, Forli A, Bouyer M, Aribert M, Giot JP. General principles of tendon transfers: The ten commandments. Hand Surg Rehabil. 2022 Feb;41:S11–5.
9. Cheah A, Lee EY, Lim AYT. Upper Extremity Axon Counts and Clinical Implications for Motor Nerve Transfer. Plast Reconstr Surg. 2019 Dec 1;144(6):1044e–50e.
10. Chang J, Neligan PC. Plastic Surgery: Hand and Upper Limb. 4th ed. Vol. 6. Maryland Heights: Elsevier; 2017. 992–995 p.
11. Giuffre JL, Bishop AT, Spinner RJ, Shin AY. The best of tendon and nerve transfers in the upper extremity. Plast Reconstr Surg. 2015 Mar 4;135(3):617e–30e.
12. Tung TH, Mackinnon SE. Nerve Transfers: Indications, Techniques, and Outcomes. J Hand Surg Am. 2010 Feb;35(2):332–41.
13. Belzberg AJ, Dorsi MJ, Storm PB, Moriarity JL. Surgical repair of brachial plexus injury: a multinational survey of experienced peripheral nerve surgeons. J Neurosurg. 2004 Sep;101(3):365–76.
14. Bincaz LE, Cherifi H, Alnot JY. Les transferts palliatifs de réanimation de l’extension du poignet et des doigts. À propos de 14 transferts pour paralysie radiale et dix transferts pour lésion plexique. Chir Main. 2002;21(1):13–22.
15. Altintas AA, Altintas MA, Gazyakan E, Gohla T, Germann G, Sauerbier M. Long-Term Results and the Disabilities of the Arm, Shoulder, and Hand Score Analysis After Modified Brooks and d’Aubigne Tendon Transfer for Radial Nerve Palsy. J Hand Surg Am. 2009 Mar;34(3):474–8.
16. Chuang DCC. Distal Nerve Transfers: A Perspective on the Future of Reconstructive Microsurgery. J Reconstr Microsurg. 2018 May 16;34(9):669–71.
17. Sulaiman OAR, Kim DD, Burkett C, Kline DG. Nerve Transfer Surgery For Adult Brachial Plexus Injury. Neurosurgery. 2009 Oct;65(4):A55–62.
18. Aird RB, Naffziger HC. The Pathology of Human Striated Muscle Following Denervation. J Neurosurg. 1953 May;10(3):216–27.
19. García-López A, Navarro R, Martinez F, Rojas A. Nerve Transfers From Branches to the Flexor Carpi Radialis and Pronator Teres to Reconstruct the Radial Nerve. J Hand Surg Am. 2014 Jan;39(1):50–6.
20. Tung THH, Mackinnon SE. Flexor digitorum superficialis nerve transfer to restore pronation: Two case reports and anatomic study. J Hand Surg Am. 2001 Nov;26(6):1065–72.
21. Tian J, Leng M, Wang K, Huang Q. Pronator teres nerve branch transfer to the extensor carpi radialis brevis nerve branch for wrist extension reconstruction in proximal radial nerve injury following humeral shaft fractures. BMC Musculoskelet Disord. 2022 Dec 1;23(1).
22. Caetano EB, Vieira LA, Cavalheiro CS, Arcuri MH, Sabongi RG. Anatomical study of the transfer of flexor digitorum superficialis nerve branch of median nerve to restore wrist extension and forearm pronation. Einstein (Sao Paulo). 2019 Jun 27;17(3):eAO4489.
23. Mackinnon SE, Colbert SH. Nerve Transfers in the Hand and Upper Extremity Surgery. Tech Hand Up Extrem Surg. 2008 Mar;12(1):20–33.
24. Moussavi AA, Saied A, Karbalaeikhani A. Outcome of tendon transfer for radial nerve paralysis: Comparison of three methods. Indian J Orthop. 2011 Dec 1;45(6):558–62.
25. Ropars M, Dréano T, Siret P, Belot N, Langlais F. Long-Term Results of Tendon Transfers in Radial and Posterior Interosseous Nerve Paralysis. Journal of Hand Surgery. 2006 Oct 29;31(5):502–6.

26. Ray WZ, Mackinnon SE. Management of nerve gaps: Autografts, allografts, nerve transfers, and end-to-side neurorrhaphy. Exp Neurol. 2010 May;223(1):77–85.
27. Moucharafieh RC, Badra MI, Boulos KA, Mansour JI, Daher JC, Wardani HM, et al. Nerve transfers in the upper extremity: A review. Injury. 2020 Dec;51(12):2804–10.
28. Gunther SF, DiPasquale D, Martin R. The internal anatomy of the median nerve in the region of the elbow. J Hand Surg Am. 1992 Jul;17(4):648–56.
29. Chaudhry S, Ipaktchi KR, Ignatiuk A. Updates on and Controversies Related to Management of Radial Nerve Injuries. Journal of the American Academy of Orthopaedic Surgeons. 2019 Mar;27(6):e280–4.
30. Ochiai N, Nagano A, Sugioka H, Hara T. Nerve grafting in brachial plexus injuries. Results of free grafts in 90 patients. J Bone Joint Surg Br. 1996 Sep;78(5):754–8.
31. Batista KT, Araújo HJ. Microcirurgia das lesões traumáticas de nervo periférico do membro superior. Revista Brasileira de Cirurgia Plástica (Impresso). 2010 Dec;25(4):708–14.
32. Rodrigues DB, Carvalho Viegas ML, Rogério J de S, Rodrigues Pereira EL. Tratamento cirúrgico das lesões traumáticas do plexo braquial. Arquivos Brasileiros de Neurocirurgia: Brazilian Neurosurgery. 2014 Jun 11;33(02):125–31.
33. Kaufmann RA, Kozin SH, Mirarchi A., Holland B., Porter S. Biomechanical analysis of flexor digitorum profundus and superficialis in grip-strength generation. Am J Orthop. 2007 Sep;36(9):128–32.
34. Sallam AA, El-Deeb MS, Imam MA. Useful Functional Outcome Can Be Achieved After Motor Nerve Transfers in Management of the Paralytic Hand. An Observational Study. HSS Journal. 2016 Feb 1;12(1):2–7.
35. Sammer DM, Chung KC. Tendon transfers: Part I. principles of transfer and transfers for radial nerve palsy. Vol. 123, Plastic and Reconstructive Surgery. 2009.
36. Ray WZ, Mackinnon SE. Clinical Outcomes Following Median to Radial Nerve Transfers. J Hand Surg Am. 2011 Feb;36(2):201–8.
37. Tijtijsy JE, Zepetnek DE, Zung H V, Erdebil S, Gordon T. Innervation Ratio is an Important Determinant of Force in Normal and Reinnervated Rat Tibialis Anterior Muscles [Internet]. Vol. 67, JOURNALOFNEUROPHYSIOLOGY. 1992. Available from: www.physiology.org/journal/jn
38. Luis de Medinaceli. CELL SURGERY TO REPAIR DIVIDED NERVES. 1994. 90–101 p.
39. Jiang BG, Yin XF, Zhang DY, Fu ZG, Zhang HB. Maximum Number of Collaterals Developed by One Axon during Peripheral Nerve Regeneration and the Influence of That Number on Reinnervation Effects. Eur Neurol. 2007;58(1):12–20.
40. LUTZ BS, CHUANG DCC, CHUANG SS, HSU JC, MA SF, WEI FC. Nerve Transfer to the Median Nerve Using Parts of the Ulnar and Radial Nerves in the Rabbit – Effects on Motor Recovery of the Median Nerve and Donor Nerve Morbidity. Journal of Hand Surgery [Internet]. 2000 Aug 1;25(4):329–35. Available from: https://journals.sagepub.com/doi/10.1054/jhsb.2000.0389
41. Hotchkiss R, Pederson WC, Kozin SH, Cohen MS. Green´s Operative Hand Surgery. 8 th. Maryland Heights, Elsevier; 2022. 1169–1182 p.
42. Üstün ME, Öğün TC, Büyükmumcu M. Neurotization as an alternative for restoring finger and wrist extension. J Neurosurg. 2001 May;94(5):795–8.
43. Sukegawa K, Suzuki T, Ogawa Y, Kobayashi T, Matsuura Y, Kuniyoshi K. A Cadaver Study of Median-to-Radial Nerve Transfer for Radial Nerve Injuries. J Hand Surg Am. 2016 Jan;41(1):20–6.
44. Schenck TL, Lin S, Stewart JK, Koban KC, Aichler M, Rezaeian F, et al. Sensory reanimation of the hand by transfer of the superficial branch of the radial nerve to the median and ulnar nerve. Brain Behav [Internet]. 2016 Dec 9;6(12). Available from: https://onlinelibrary.wiley.com/doi/10.1002/brb3.578
45. Eser F, Aktekin L, Bodur H, Atan C. Etiological factors of traumatic peripheral nerve injuries. Neurol India. 2009;57(4):434.
46. Davidge KM, Yee A, Kahn LC, Mackinnon SE. Median to radial nerve transfers for restoration of wrist, finger, and thumb extension. Journal of Hand Surgery. 2013 Sep;38(9):1812–27.
47. Cricenti SV, DeAngelis MA, DiDio LJA, Ebraheim NA, Rupp RE, DiDio AS. Innervation of the extensor carpi radialis brevis and supinator muscles: Levels of origin and penetration of these muscular branches from the posterior interosseous nerve. J Shoulder Elbow Surg [Internet]. 1994 Nov;3(6):390–4. Available from: https://linkinghub.elsevier.com/retrieve/pii/S1058274609800256
48. Abrams RA, Ziets RJ, Lieber RL, Botte MJ. Anatomy of the radial nerve motor branches in the forearm. J Hand Surg Am. 1997 Mar;22(2):232–7.

49. Branovacki G, Hanson M, Cash R, Gonzalez M. The Innervation Pattern Of The Radial Nerve At The Elbow And In The Forearm. Vol. 2, Journal of Hand Surgery. 1998.
50. Nayak SR, Ramanathan L, Krishnamurthy A, Prabhu L V., Madhyastha S, Potu BK, et al. Extensor carpi radialis brevis origin, nerve supply and its role in lateral epicondylitis. Surgical and Radiologic Anatomy. 2010 Mar;32(3):207–11.
51. Nair S, Ankolekar VH, Hosapatna M, DSouza A. A morphologic and histologic study of the radial nerve and its branches at potential compression sites. J Taibah Univ Med Sci. 2020 Oct 1;15(5):358–62.
52. Caetano EB, Vieira LA, Sabongi Neto JJ, Caetano MBF, Picin CP, Silva Júnior LCN Da. Anatomical Study of the Motor Branches of the Radial Nerve in the Forearm. Rev Bras Ortop (Sao Paulo). 2020 Dec 1;55(6):764–70.
53. Caetano EB, Toledo JPN, do Amaral Júnior SA, Vieira LA, Pigossi BDA, de Andrade RA. Innervation of the median nerve motor branches in the forearm and its clinical significance. Acta Ortop Bras. 2020;28(5):251–5.
54. Brown JM, Tung THH, Mackinnon SE. Median to Radial Nerve Transfer to Restore Wrist and Finger Extension. Operative Neurosurgery. 2010 Mar;66(3):ons75–83.
55. Sunderland S, Ray LJ. Metrical and non-metrical features of the muscular branches of the median nerve. Journal of Comparative Neurology. 1946 Oct 8;85(2):191–203.
56. Liu J, Pho RWH, Pereira BP, Lau HK, Kumar VP. Distribution of primary motor nerve branches and terminal nerve entry points to the forearm muscles. Anat Rec. 1997 Jul;248(3):456–63.
57. Schenck TL, Lin S, Stewart JK, Koban KC, Aichler M, Rezaeian F, et al. Sensory reanimation of the hand by transfer of the superficial branch of the radial nerve to the median and ulnar nerve. Brain Behav. 2016 Dec 1;6(12).
58. Benedito Caetano E, Angelo Vieira L, Benedito Ferreira Caetano M, Schmitt Cavalheiro C, Henrique Arcuri M, Cláudio Nascimento da Silva Júnior L. Anatomical Study of the Branch of the Palmaris Longus Muscle for its Transfer to the Posterior Interosseous Nerve Estudio Anatómico del Ramo del Músculo Palmar Largo para su Transferencia al Nervio Interóseo Posterior. Vol. 37, Int. J. Morphol. 2019.
59. Cavalheiro CS, Nakamoto JC, Wei TH, Sorrenti L, Wataya EY. Histological Compatibility in Distal Neurotizations: A Systematic Review. Vol. 56, Indian Journal of Plastic Surgery. Georg Thieme Verlag; 2023. p. 405–12.
60. Ukrit A, Leechavengvongs S, Malungpaishrope K, Uerpairojkit C, Chongthammakun S, Witoonchart K. Nerve Transfer for Wrist Extension Using Nerve to Flexor Digitorum Superficialis in Cervical 5, 6, and 7 Root Avulsions: Anatomic Study and Report of Two Cases. J Hand Surg Am. 2009 Nov;34(9):1659–66.
61. Tomaszewski KA, Henry BM, Kumar Ramakrishnan P, Roy J, Vikse J, Loukas M, et al. Development of the Anatomical Quality Assurance (AQUA) checklist: Guidelines for reporting original anatomical studies. Vol. 30, Clinical Anatomy. John Wiley and Sons Inc.; 2017. p. 14–20.
62. Bertelli JA, Mendes Lehm VL, Tacca CP, Winkelmann Duarte EC, Ghizoni MF, Duarte H. Transfer of the distal terminal motor branch of the extensor carpi radialis brevis to the nerve of the flexor pollicis longus: An anatomic study and clinical application in a tetraplegic patient. Neurosurgery. 2012 Apr;70(4):1011–6.
63. Matavelli Júnior FC, Gobbi L, dos Santos MPS, Caetano EB, Vieira LA, de Andrade RA. Transfer of the radial nerve branches for the treatment of the anterior interosseous nerve lesion: An anatomical study. Acta Ortop Bras. 2019;27(6):298–303.
64. Bertelli JA, Ghizoni MF. Transfer of supinator motor branches to the posterior interosseous nerve in C7-T1 brachial plexus palsy. J Neurosurg. 2010 Jul;113(1):129–32.
65. Caetano EB, Vieira LA, Neto JJS, Caetano MF, Sabongi RG, Cruz BAP. Anatomical study of innervation of the supinator muscle to reinnervate the posterior interosseous nerve. Rev Bras Ortop (Sao Paulo). 2019 May 1;54(3):253–60.
66. Melamed E, Patel N, Duarte ECW, Nascimento ASCQ, Bertelli JA. Selective transfer of nerve to supinator to restore digital extension in central cord syndrome: An anatomical study and a case report. Microsurgery. 2022 May 1;42(4):352–9.
67. Bertelli JA, Patel N, Soldado F, Duarte ECW. Patterns of median nerve branching in the cubital fossa: implications for nerve transfers to restore motor function in a paralyzed upper limb. J Neurosurg. 2021 Nov 1;135(5):1524–33.
68. Sananpanich K, Kraisarin J, Siriwittayakorn W, Tongprasert S, Suwansirikul S. Double Motor Nerve Transfer for All Finger Flexion in Cervical Spinal Cord Injury: An Anatomical Study and a Clinical Report. Journal of Hand Surgery. 2018 Oct 1;43(10):920–6.

Anexos

Anexo 1 – Aprovação do Comitê de Ética e Pesquisa

Parecer n° 5.654.496 (CAAE 54187521.8.0000.5373)

PUC-SP

FACULDADE DE CIÊNCIAS MÉDICAS E DA SAÚDE DA PONTIFÍCIA UNIVERSIDADE CATÓLICA DE SÃO PAULO - FCMS-PUC/SP

Plataforma Brasil

PARECER CONSUBSTANCIADO DO CEP

DADOS DA EMENDA

Título da Pesquisa: Estudo da compatibilidade anatômica e histológica dos fascículos dos ramos do mediano e radial na neurotização distal

Pesquisador: CRISTINA SCHMITT CAVALHEIRO

Área Temática:

Versão: 4

CAAE: 54187521.8.0000.5373

Instituição Proponente: Fundação São Paulo - Campus Sorocaba da PUC-SP Fac Ciencias Med e da

Patrocinador Principal: Financiamento Próprio

DADOS DO PARECER

Número do Parecer: 5.675.248

Apresentação do Projeto:

A pesquisadora apresentou respostas às pendencias apontadas no Parecer: 5.654.496, de 20 de setembro de 2022.

Objetivo da Pesquisa:

O objetivo desta emenda apresentar o TCLE reformulado

Avaliação dos Riscos e Benefícios:

não se aplica

Comentários e Considerações sobre a Pesquisa:

sem comentários

Considerações sobre os Termos de apresentação obrigatória:

Foi apresentado um novo TCLE com as recomendações apontadas no Parecer: 5.654.496.

Recomendações:

Não há

Conclusões ou Pendências e Lista de Inadequações:

Recomendo a aprovação ad referendum do Colegiado CEP-FCMS

Endereço: Rua Joubert Wey, 290 - sala 506 - 5º andar do prédio da Faculdade
Bairro: Vergueiro **CEP:** 18.030-070
UF: SP **Município:** SOROCABA
Telefone: (15)3212-9896 **Fax:** (15)3212-9896 **E-mail:** cepfcms@pucsp.br

Considerações Finais a critério do CEP:

Acatar ad referendum do Colegiado do CEP FCMS

Este parecer foi elaborado baseado nos documentos abaixo relacionados:

Tipo Documento	Arquivo	Postagem	Autor	Situação
Informações Básicas do Projeto	PB_INFORMAÇOES_BASICAS_1987977_E1.pdf	27/09/2022 11:43:08		Aceito
TCLE / Termos de Assentimento / Justificativa de Ausência	TCLE_Rev2.docx	27/09/2022 11:41:56	CRISTINA SCHMITT CAVALHEIRO	Aceito
Outros	Carta_Resposta_Emenda_Rev1.pdf	25/08/2022 06:26:30	CRISTINA SCHMITT CAVALHEIRO	Aceito
Projeto Detalhado / Brochura Investigador	Projeto_Emenda_Rev1.pdf	25/08/2022 06:26:15	CRISTINA SCHMITT CAVALHEIRO	Aceito
Outros	Manisfestacao_SVO_FMUSP.pdf	22/07/2022 05:47:36	CRISTINA SCHMITT CAVALHEIRO	Aceito
Outros	CLEDIE.pdf	06/12/2021 22:31:08	CRISTINA SCHMITT CAVALHEIRO	Aceito
Outros	CLCRIS.pdf	06/12/2021 22:30:57	CRISTINA SCHMITT CAVALHEIRO	Aceito
Declaração de Pesquisadores	TERMODECONFIDENCIALIDADE.docx	06/12/2021 22:28:39	CRISTINA SCHMITT CAVALHEIRO	Aceito
Orçamento	ORCAMENTo.pdf	02/12/2021 12:15:57	CRISTINA SCHMITT CAVALHEIRO	Aceito
Declaração de Instituição e Infraestrutura	AUTORIZACAOLABORATORIO.docx	02/12/2021 12:01:26	CRISTINA SCHMITT CAVALHEIRO	Aceito
Cronograma	CRONOGRAMA.docx	02/12/2021 12:01:08	CRISTINA SCHMITT CAVALHEIRO	Aceito
Folha de Rosto	FOLHADEROSTO.pdf	02/12/2021 12:00:57	CRISTINA SCHMITT CAVALHEIRO	Aceito

Situação do Parecer:

Aprovado

Necessita Apreciação da CONEP:

Não

SOROCABA, 30 de Setembro de 2022

Assinado por:
Dirce Setsuko Tacahashi
(Coordenador(a))

Endereço: Rua Joubert Wey, 290 - sala 506 - 5º andar do prédio da Faculdade
Bairro: Vergueiro **CEP:** 18.030-070
UF: SP **Município:** SOROCABA
Telefone: (15)3212-9896 **Fax:** (15)3212-9896 **E-mail:** cepfcms@pucsp.br

Anexo 2 – "Anatomical Quality Assurance (AQUA) Checklist"

EVIDENCE BASED ANATOMY INTERNATIONAL WORKING GROUP

Anatomical Quality Assurance (AQUA) Checklist

"For improving the quality and reporting of anatomical studies."

Checklist Component	#	Description and Recommendation:	Page Number*
Title			
Title	1	Identify the main objective or key characteristic of the study in the title.	capa
Abstract			
Structured Summary	2	Provide a clear and structured summary of the study with emphasis on the aims, methodology, key findings, and conclusions directly supported by study findings.	0
Introduction			
Background / Rationale	3	Provide a rationale for the study including a concise, updated scientific background, appropriately referenced. Identify any relevant knowledge gaps to support the study rationale.	1-3
Objective	4	Indicate clearly the main objective(s) of the study, and state any hypotheses to be tested.	6
Methodology			
Study Design and Fundamentals	5	Provide precise details with respect to the design and fundamentals of the study, including but not limited to the following: 1. Study design: prospective, retrospective, cross-sectional, etc. 2. Study type: cadaveric (e.g. formalin fixed or fresh frozen), imaging, intraoperative, etc.	19
Setting	6	Describe clearly the location where the study was conducted and dates (month/year) between which the data were collected.	19
Sample Size	7	When appropriate, statistical power analysis should be used to calculate sample size or effect size. If relevant, justification for the study sample size should be briefly stated.	-
Subjects	8	Define clearly the eligibility criteria and methods of subject selection and inclusion, with details of the baseline and demographic selection criteria of the subjects (age, sex, healthy or diseased etc.) included in the study.	20
Reference Standard	9	Define clearly and accurately all anatomical definitions (normal anatomy, variations, classifications, etc.) by which data will be collected, analyzed, and compared. Citations should be included when appropriate.	23-26
Outcomes and/or Parameters	10	Define clearly the outcomes and parameters (e.g. prevalence of a variation, mean length and diameter of a structure, etc.) assessed in the study. When present, confounders should be clearly stated.	23-26
Measurement and Assessment	11	Indicate clearly the group of subjects included in each measurement/assessment (source of data). Provide clear details about the methods of measurement/assessment of each outcome and/or parameter (e.g. reference points for length measurements, internal or external diameter, etc.).	23-26
Modality	12	Describe clearly the materials, equipment, and instruments used (with manufacturer/supplier details) to conduct the specific study design.	20 ; 29
Technique	13	Describe precisely the methods (e.g. dissection technique, image reconstruction, etc.) applied in the study to allow for reproducibility. Relevant details (profession, years of experience) regarding the individual(s) performing the technical aspect of the study are recommended.	20-26
Bias	14	Identify any potential source of bias and, when present, describe measures implemented to assess the risk of bias.	*Page 1 of 2*

Statistical Approach	15	Describe all statistical methods for analyzing the data, including those of confounders. Statistical methods for additional analyses (e.g. subgroup/sensitivity analyses), when performed, should be described.	30-31
Ethics	16	Provide the details of compliance with ethical guidelines, including the name of the review board or agency, approval number, and date. AQUA endorses the Helsinki Declaration and its later amendments. When appropriate, details of written, informed consent should be clearly stated.	19
Results			
Subjects	17	Report the numbers of subjects included in the study, including data on their baseline and demographic characteristics. When needed, provide reason(s) and data on characteristics of the subjects excluded from the study at any stage.	33
Main Results	18	Provide unaltered/non-manipulated summary data (number [percentage]) or estimates (with confidence intervals and values of consistency when applicable) from the analyses performed. Tabular presentation of the results is highly recommended.	38-39;41
Descriptive Anatomy	19	Present clear and comprehensible figures (i.e. images, illustrations, diagrams, etc.), labeled as appropriate, to explain the results where needed AND describe clearly any anatomical findings that could be ambiguous, questionable, or atypical. New classifications of anatomical variations should be complemented by representative figures and corresponding dissection/imaging photographs.	36
Confounders	20	Present precise data from assessment/measurement of confounders, if any.	-
Additional analyses	21	Provide clear results of additional analyses (e.g. subgroup/sensitivity analyses), if performed. Tabular presentation of the results is highly recommended.	34-35
Discussion			
Key Findings	22	Include summary of key evidence/findings from the study pertaining to the rationale/objectives of the study. No new study results should be presented in the discussion.	43-53
Interpretation and Comparison(s)	23	Provide comprehensive (but judicious) interpretation of the results from the study, and comparison and/or reference to the results from other studies on the topic, appropriately cited. Meaningful clinical impact/significance of the findings from the study should be discussed where relevant.	43-53
Implication(s)	24	State briefly the implications of the findings or potential areas of the study that require further research.	53
Limitation(s)	25	Discuss briefly limitations of the study at any stage, including risk of bias, potential confounders, or intraobserver and/or interobserver variability.	53-54
Conclusions			
Summary	26	Summarize the key information (i.e. "take-home message") directly supported by the findings/evidence from the study.	56
Other Information			
Acknowledgement	27	Acknowledge individual(s), institution(s), or third parties who significantly contributed to the study.	Agradecimentos
Conflict of interest	28	Disclose any conflicts of interests related to the study for all contributing authors.	-
Funding	29	Describe sources of funding for the study and any other support.	-

** If an item is not applicable to the study, mark N/A in the page number box.*

© International Evidence-Based Anatomy Working Group, Krakow, Poland

Tomaszewski KA, Henry BM, Ramakrishnan PK, et al. Development of the Anatomical Quality Assurance (AQUA) Checklist: Guidelines for Reporting Original Anatomical Studies. Clin Anat. 2016; 30: 14–20. doi:10.1002/ca.22800